

# Neue Therapieoption beim postspinalen Kopfschmerz

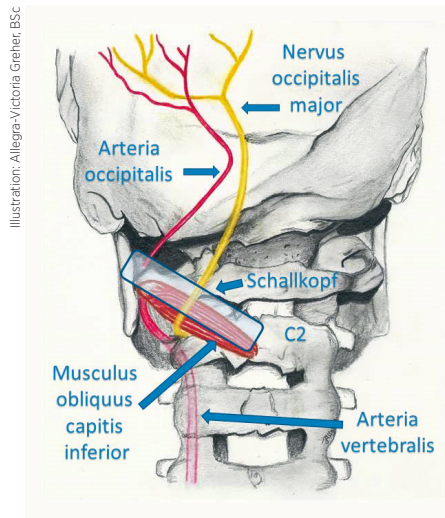
Die Ultraschall-gezielte beidseitige proximale Blockade des Nervus occipitalis major in Rückenlage sollte als weniger invasive Therapieoption bei konservativ therapierefraktärem postspinalen Kopfschmerz vor einem epiduralen Blutpatch in Betracht gezogen werden.

Die Inzidenz postspinaler Kopfschmerzen liegt abhängig von Nadeltyp und Nadelstärke sowie abhängig von Geschlecht und Alter der Patient\*innen zwischen 1 und 30 Prozent. Bei konservativ (Flüssigkeitsgabe, Analgetika, Koffein) therapierefraktären Schmerzen wird in diesen Fällen häufig ein epiduraler Blutpatch durchgeführt. Dieser habe zwar eine sehr hohe initiale Erfolgsrate, sei jedoch technisch aufwendig und könne potenziell zu weiteren akzidentellen Durapunktionen, epiduralen Blutungen und Infektionen führen, erläutert Prim. Dr. Manfred Greher, Vorstand der Abteilung für Anästhesie, Intensivmedizin und Schmerztherapie sowie Ärztlicher Leiter des Herz-Jesu Krankenhauses Wien. Als alternativen Therapieansatz empfiehlt Prim. Greher daher eine beidseitige Blockade des Nervus occipitalis major. Das sei ein „wesentlich weniger invasives Verfahren, das mithilfe des Ultraschalls sehr präzise und sicher durchgeführt werden kann“.

Nachdem die meisten Patient\*innen mit postspinalen Kopfschmerzen gut auf Medikamente ansprechen, sind therapierefraktäre Schmerzen im klinischen Alltag eher selten. „Es bleiben nur wenige Patient\*innen übrig, für die eine solche Therapieoption infrage kommt“, bestätigt Prim. Greher. In seinem Haus wurden in den letzten Jahren erst drei Patient\*innen damit behandelt, alle drei mit sehr gutem Erfolg. „Die Patient\*innen konnten kurz nach der Behandlung schmerzfrei aufstehen und nach Hause gehen, nachdem sie davor tagelang liegen mussten, weil sich die Kopfschmerzen bei jedem Aufstehen verschärften“, berichtet Prim. Greher.

## FALLBERICHT

Eine solche 33-jährige Patientin wurde am dritten Tag nach einer ventralen Schenkelhals-Plastik in Spinalanästhesie mit ausgeprägten, typisch lageabhängigen Kopfschmerzen beim



Schmerzteam vorstellig. Nachdem die konservative medikamentöse Analgesie keine Wirkung gezeigt hatte und die Schmerzen für die Patientin ausschließlich in flacher Rückenlage erträglich gewesen waren, wurde eine Ultraschall-gezielte beidseitige Blockade des Nervus occipitalis major mittels proximaler Technik durchgeführt. Dabei wird der Nerv auf der Höhe von C2 über dem Musculus obliquus capitis inferior dargestellt und blockiert. „Wir konnten 2010 anatomisch zeigen, dass die proximale Methode auf Höhe C2 eine höhere Erfolgsquote hat, weshalb im vorliegenden Fall erstmals diese Technik angewandt wurde“, berichtet Prim. Greher.<sup>1</sup> Die Patientin liegt dabei am Rücken, der Kopf ist seitlich gedreht. Geschallt wird mit einem Linearschallkopf (Sonosite X-Porte, 15 MHz). Die Blockade erfolgte anschließend beidseitig mit jeweils 5 ml Ropivacain 0,5%/2 mg Dexamethason.

„Die Patientin war nach der Intervention sofort beschwerdefrei und konnte noch am gleichen Tag zufrieden entlassen werden“, schildert Prim. Greher.

## BESTÄTIGENDE STUDIENERGEBNISSE

Erste Erfahrungen aus anderen Zentren bestätigen, dass diese Methode gut funktioniert. Eine retrospektive

Studie an 21 Patient\*innen kam ebenfalls zu positiven Ergebnissen. Akyol et al. beschrieben darin eine signifikante Besserung mit VAS-Ausgangswerten zwischen 4 und 6 durch die Blockade des Nerven in Höhe der Linea nuchae (distale Technik).<sup>2</sup>

Auch wenn derzeit nur knapp über 120 Anwendungen publiziert sind, hält es Prim. Greher aufgrund seiner bisherigen klinischen Erfahrungen für sinnvoll, im Falle eines seltenen konservativ therapierefraktären postspinalen Kopfschmerzes eine Ultraschall-gezielte beidseitige Blockade des Nervus occipitalis major als weniger invasive



Prim. Dr. Manfred Greher

Therapieoption vor einem epiduralen Blutpatch in Betracht zu ziehen. Dies bestätigt auch ein aktueller Review, in dem mögliche Wirkmechanismen über neuronale Verbindungen zum caudalen Anteil des

Nucleus spinalis nervi trigemini beschrieben werden.<sup>3</sup>

Natürlich stellt die Blockade im Gegensatz zum Blutpatch, der ein Liquorleck verschließt, keine kausale Therapie dar, weshalb auch eine Nachkontrolle empfohlen wird. Die „vorteilhaftere proximale Technik auf Höhe C2“ sei dabei auch in Rückenlage bei Kopfdrehung „gut durchführbar“, so Prim. Greher abschließend.

**Bericht: Mag. Volkmar Weilguni**

## Referenzen:

- 1 Greher M et al. Sonographic visualization and ultrasound-guided blockade of the greater occipital nerve: a comparison of two selective techniques confirmed by anatomical dissection. *Br J Anaesth* 2010; 104:637-642
- 2 Akyol F et al. Ultrasound-guided bilateral greater occipital nerve block for the treatment of postdural puncture headache. *Pak J Med Sci* 2015; 31(1):111-115
- 3 Nair A et al. Efficacy of bilateral greater occipital nerve block in postdural puncture headache: a narrative review. *Korean J Pain* 2018; 31:80-86