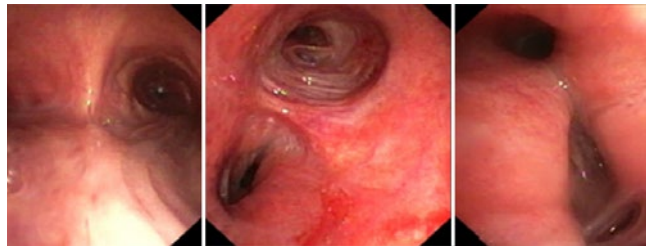


editorial _____

- 3 **Leitungsfunktion in der Pneumologie im Wandel**
Ist der Chefarzt 4.0 ein Auslaufmodell?
F. JF Herth, Heidelberg

aufgefallen _____



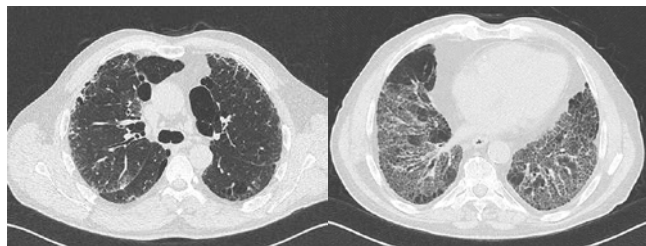
© N. Rosinus

- 6 **Pulmonale hyaline Granulomatose plus X?**
Seltene Erkrankung mit vielen Gesichtern
N. S. Rosinus, Heidelberg

journal club _____

- 8 **Übersicht der referierten Studien**

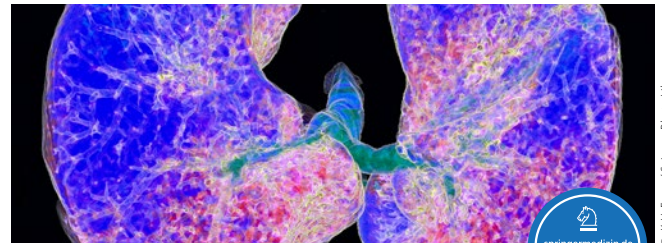
fortbildung _____



© Thoraxklinik Heidelberg

- 27 **Fehlende Definition, komplizierte Diagnostik, keine etablierte Therapie**
Die Basics der exogen-allergischen Alveolitis
N. Sarmand, M. Polke, N. Kahn, M. Kreuter, Heidelberg

zertifizierte fortbildung _____



© K.H. Fung / Science Photo Library



- 31 **Interstitielle Lungenerkrankung**
Taugt bei akut exazerbierter idiopathischer Lungenfibrose der Kortisonstoß noch?
M. Polke, M. Kreuter, Heidelberg
- 35 **CME-Fragen Akute Exazerbation der idiopathischen Lungenfibrose**

aktuell _____

- 37 **Kongress der European Respiratory Society in Paris**
- Wen kann man bei Lungenembolie früh heim schicken?
 - COPD: Inhalative Steroide könnten Osteoporose fördern
 - Appell an die Ärzte: Traut nicht der Tabakindustrie!
 - Thirdhand Smoke – schon mal gehört?
 - Neuer Bedside-Test hilft bei Erregerdifferenzierung
 - Pulmonale Denervierung bei COPD
 - Lernende Computer sind Pneumologen überlegen
 - Ureaplasma-Besiedelung: Für Frühgeborene riskant?
 - Rußpartikel gelangen bis in die Plazenta
 - Wohnen in Parknähe schützt vor Asthma und Co.

rubriken _____

- 49 **infopharm**
- 51 **impresum**

Beihefter

Pharmawissen aktuell:

- 40 **Pulmonal-arterielle Hypertonie:** Ambrisentan möglichst früh in Kombination einsetzen