

## Meningeome nach häufigem Zahn-Röntgen

Die Strahlenbelastung bei der zahnärztlichen Diagnostik kann das Risiko für intrakranielle Meningeome erhöhen – zumindest mit den früher in den USA üblichen Röntgendosen.

Das Meningeom ist in den USA mit 33,8 % der häufigste primäre Gehirntumor bei Erwachsenen. Über sehr hohe Strahlenbelastungen als Risikofaktor wurde mehrfach berichtet, Hinweise auf einen Zusammenhang mit häufigen Röntgenaufnahmen beim Zahnarzt konnten nun in einer populationsbasierten Fall-Kontroll-Studie bestätigt werden. 1.433 Patienten (20–79 Jahre) mit einem zwischen 2006 und 2011 diagnostizierten intrakraniellen Meningeom wurden mit 1.350 Kontrollpersonen verglichen. Fast alle Patienten hatten im Leben mindestens eine Bissflügel-Aufnahme erhalten, drei Viertel berichteten über mindestens eine Übersichtsaufnahme des ganzen Gebisses.

Bereits eine Bissflügel-Aufnahme pro Jahr erhöhte das Meningeomrisiko signifikant – unabhängig vom Alter, in dem sie gemacht wurde. Am höchsten war es, wenn im Alter zwischen 20 und 49 Jahren mindestens einmal jährlich geröntgt worden war (Odds Ratio 1,9). Noch höher war das Tumorrisiko für Panorama-Schichtaufnahmen (Panorex-Aufnahmen). Wurde mindestens einmal jährlich eine angefertigt, erkrankten die Patienten dreimal häufiger, fand die Untersuchung bereits im Alter von unter zehn Jahren statt, stieg das Risiko auf das Fünffache.

In vergangenen Jahrzehnten war die Strahlenbelastung in der zahnärztlichen Diagnostik in den USA deutlich höher als

heute. Da sich das Meningeom langsam entwickelt, zeigen sich die Folgen exzessiver Röntgendiagnostik erst viel später. Dennoch seien die Ergebnisse wichtig, so die Autoren: Weil zahnärztliche Untersuchungen meist die häufigste Quelle künstlicher Strahlenbelastung bei Patienten sind, warnte die American Dental Association bereits vor einigen Jahren vor dem blinden Einsatz bei asymptomatischen Patienten und rät in jedem Fall zu einer Abwägung zwischen Nutzen und Risiko.

Die deutsche Bundeszahnärztekammer betont dagegen die geringe Strahlenbelastung: Nur 0,1 % der effektiven Dosis in der Medizin gingen auf das Konto der Zahnaufnahmen. So entsprächen 1.000 Bissflügel-Aufnahmen etwa der Dosis einer Thorax-Aufnahme. *Christine Starostzik*

Claus EB et al. Dental x-rays and risk of meningioma. *Cancer*. 2012 Apr 10. doi: 10.1002/cncr.26625. [Epub ahead of print].

## Kopf-Hals-Tumoren: Kombi auch im Frühstadium

Patienten mit nasopharyngealem Karzinom (NPC) im Stadium III bis IV profitieren von der Zugabe einer Chemotherapie zur Bestrahlung. Chinesische Ärzte testeten jetzt, ob das auch für das Stadium II gilt.

Bisher war das unklar, auch weil die Prognose dieser Patienten erheblich günstiger ist und sie häufig gar nicht in Studien behandelt werden. Die chinesischen Kollegen schlossen nun in ihre Studie insgesamt 230 NPC-Patienten im Stadium II ein, 114 erhielten nur eine Radiotherapie, 116 zusätzlich wöchentlich 30 mg/m<sup>2</sup> Cisplatin. Primärer Endpunkt

war das Gesamtüberleben, sekundäre Endpunkte progressionsfreies Überleben, Überleben ohne Fernmetastasen und Überleben mit lokoregionärer Kontrolle.

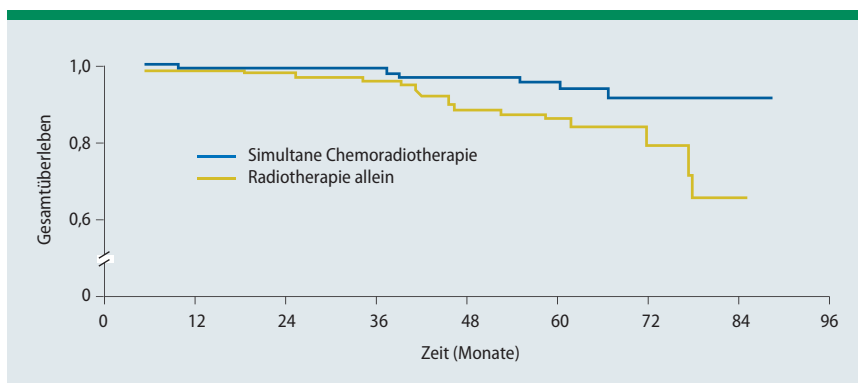
Nach einem medianen Follow-up von 60 Monaten verbesserte die zusätzliche Chemotherapie die 5-Jahres-Überlebensrate signifikant (94,5 vs. 85,8 %; Hazard Ratio [HR] 0,30) (**Abb.**). Auch das pro-

gressionsfreie Überleben wurde signifikant verbessert (87,9 vs. 77,8 %; HR 0,45). Das Überleben ohne Fernmetastasen lag bei 94,8 vs. 83,9 % (HR 0,27), nur auf das Überleben mit lokoregionärer Kontrolle hatte das zusätzliche Cisplatin keinen signifikanten Einfluss (93,0 vs. 91,1 %).

In einer multivariaten Analyse war die Zahl der Chemotherapiezyklen der einzige unabhängige Faktor, der mit Gesamt- und progressionsfreiem Überleben und Fernmetastasen-Kontrolle zusammenhing. Unter der Chemoradiotherapie gab es allerdings signifikant mehr akute toxische Effekte, späte Nebenwirkungen waren jedoch nicht signifikant häufiger.

**Fazit:** Eine zeitgleiche Chemoradiotherapie verbessert das Gesamtüberleben von Patienten mit NPC im Stadium II im Vergleich zu alleiniger Radiotherapie. Zunehmend erhalten NPC-Patienten allerdings eine intensitätsmodulierte Strahlentherapie. Ob sie dann ebenfalls von der zusätzlichen Chemotherapie profitieren, muss noch gezeigt werden. *Christina Berndt*

Chen QY et al. Concurrent chemoradiotherapy vs radiotherapy alone in stage II nasopharyngeal carcinoma: phase III randomized trial. *J Natl Cancer Inst*. 2011;103(23):1761–70.



**Abb.:** Patienten mit Kopf-Hals-Tumoren, die eine simultane Chemoradiotherapie erhielten, lebten insgesamt länger als solche, die nur bestrahlt worden waren.