

Fallbericht

Irritatives Kontaktekzem durch Zimmerpflanze

— Zimmerpflanzen können das häusliche Umfeld verschönern. Aus allergologischer Sicht sind manche Arten jedoch nicht unbedenklich. Das zeigt zumindest der Fall eines 39-jährigen Patienten [von Webern R et al. Contact Dermatitis 2022;87:460-2]. Dieser präsentierte sich mit schmerzlosen erosiven Hautläsionen im Genitalbereich. Nachts auf dem Weg zur Toilette hatte er versehentlich eine Zimmerpflanze berührt. Zum Verhängnis wurde dem Mann, dass er seine Hände nicht vor, sondern erst nach der nächtlichen Erleichterung wusch. Am nächsten Tag entdeckte er Hautblasen an Penis und Skrotum.

Zum Zeitpunkt der Vorstellung war die Haut erosiv und rötlich verändert sowie mit serösen Krusten und Blasenrückständen bedeckt. Nach äußerlicher Behandlung mit nicht haftender Wundgaze und Adstringenzen heilten die Läsionen komplikationslos ab.

In der weiteren Anamnese konnte der Auslöser der Hautreaktion ermittelt werden: eine Pflanze der Art *Euphorbia leuconeura*, auch Spuckpalme genannt. Gewächse aus der Familie der Euphorbiaceae produzieren einen stark toxischen milchigen Pflanzensaft, der bei Hautkontakt eine irritative



© Rey Rodriguez / stock.adobe.com

***Euphorbia leuconeura*: Ihr Saft kann eine Kontaktdermatitis auslösen.**

Kontaktdermatitis auslöst. Laut dem Autorenteam erfreut sich die Spuckpalme als exotische Zimmerpflanze immer größerer Beliebtheit. Gerade deswegen sollte sie mit einem Warnhinweis versehen und außerhalb der Reichweite von Kindern platziert werden.

Lea Stief

Orphan Disease

Morbus Addison: „Tintenflecke“ im Mund

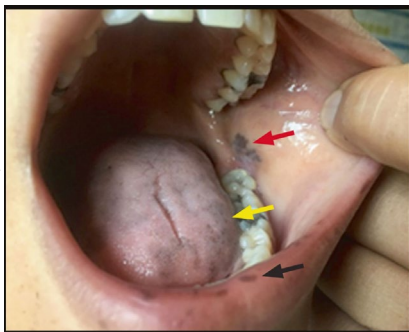
— Eine 30-jährige Patientin litt über einen Zeitraum von neun Monaten immer häufiger an Phasen mit Schwäche und Präsynkopen, außerdem an Obstipation, Übelkeit, Erbrechen und Salzhunger. Sie entdeckte zudem neu aufgetretene dunkle Verfärbungen an Unterlippe und Wangenschleimhaut. Der Hausarzt, dem sie die Flecken zeigte, tippte auf Tinte aus einem Kugelschreiber. Die Patientin war von dieser Diagnose nicht überzeugt; sie recherchierte ihre Symptome im Internet und kam zu dem Schluss, an Morbus Addison zu leiden [Zhou J et al. Cleve Clin J Med 2022;89:180-1].

Das war auch die Verdachtsdiagnose der Ärztinnen und Ärzte einer Notfallambulanz,

in der sich die Frau wegen der zunehmenden Symptomatik schließlich vorstellte. Die Hyperpigmentierung hatte sich inzwischen auch auf Lippen und Zunge sowie die Handflächen ausgedehnt. Das Labor ergab einen kaum nachweisbaren Kortisolspiegel (0,8 g/dl) bei gleichzeitig extrem hoher Konzentration von adrenokortikotropem Hormon (ACTH; 1.250 pg/ml). Damit stand auch ohne ACTH-Stimulationstest die Diagnose einer primären Nebenniereninsuffizienz fest. Die Patientin erhielt sofort Infusionen mit Natriumchlorid und Hydrokortison-Succinat. Am Folgetag wurde eine orale Dauertherapie mit Hydrokortison und Fludrokortison begonnen.

In Westeuropa und den USA liegt die Prävalenz der Addison-Krankheit bei 1:20.000, Frauen sind häufiger betroffen als Männer. Die unspezifische Allgemeinsymptomatik wird oft als psychisches Problem, Hypothyreose oder gastrointestinale Erkrankung fehlgedeutet. Ein „Markenzeichen“ der Addison-Krankheit ist die Hyperpigmentierung infolge übermäßiger hypophysärer Sekretion von Proopiomelanocortin. Die intraorale Hyperpigmentierung geht der dermalen voraus. Bei neu aufgetretener oraler Hyperpigmentierung sollten die Hautveränderungen daher im Kontext klinischer Zeichen und mit einem starken Verdacht auf eine Addison-Krankheit gesehen werden.

Dr. Beate Schumacher



Hyperpigmentierte Veränderungen des Gewebes an der bukkalen Mukosa (roter Pfeil), Zunge (gelber Pfeil) und Unterlippe (schwarzer Pfeil)

Springer Medizin Podcast
Herpes zoster

— Nach einer durchgemachten Windpockeninfektion im Kindesalter persistieren Varizella-Zoster-Viren in den Spinal- und Hirnnervenganglien und können Jahrzehnte später reaktiviert werden. Die Folge: Gürtelrose. Diese Viruserkrankung tritt meist in Verbindung mit dem typischen Hautausschlag auf, daher ist die Diagnose eines Herpes zoster oft auf einen Blick möglich. Deutlich schwieriger gestaltet sich hingegen die Therapie der Erkrankung, insbesondere das Schmerzmanagement. Im Springer Medizin Podcast spricht Prof. Dr. Jörg Schelling unter anderem über diese therapeutischen Herausforderungen bei Gürtelrose.

Den Podcast von Springer Medizin finden Sie auf SpringerMedizin.de, aber auch auf gängigen Podcast-Plattformen wie Apple sowie Google Podcasts, Deezer, Spotify und YouTube. Über nachfolgenden Link oder den QR-Code gelangen Sie direkt zur Herpeszoster-Folge auf unserer Website: <https://go.sn.pub/84xZkB>



Jenny Gisy