

## Sind Schäden der Epithelbarriere die Ursache für Allergien?

Schweizer Forschende haben eine Hypothese entwickelt, die erklären soll, weshalb Allergien und Autoimmunerkrankungen in den vergangenen Jahrzehnten so stark zugenommen haben. Eine Schädigung der epithelialen Barriere steht dabei im Zentrum.

Das Epithel bildet die Grenzfläche, die das Innere des menschlichen Körpers von der Außenwelt trennt – und ist gleichzeitig die primäre Kontaktfläche, an der dieses Außen den Körper berührt. Für körperliche Struktur und funktionale Integrität spielt die epitheliale Barriere eine maßgebliche Rolle, sie schirmt ab gegen die Invasion von Pathogenen und gegen die Infiltration fremder Substanzen.

Ein Forschungsteam aus der Schweiz hat ein Konzept entwickelt, wonach Schäden der epithelialen Barriere, also der obersten Schicht von Haut und Schleimhaut, wesentlich an der Zunahme von Allergien und Autoimmunerkrankungen beteiligt sind. Demnach machen schädigende Einflüsse und genetische

Defekte das Epithel löchrig, wodurch Mikroorganismen in inter- und subepitheliale Bereiche vordringen und Immunreaktionen und systemische Inflammation auslösen. Dysbiose und reduzierte Biodiversität sind die Folge, opportunistische Pathogene siedeln sich an, es kommt zu chronischer Entzündung und Öffnung der Barrieren von Haut und Mukosa, die Fähigkeit zur Heilung des Epithels wird beeinträchtigt, epigenetische Signaturen der epithelialen Stammzellen verändern sich und der Teufelskreis beginnt von vorne. In der Studie weisen die Forschenden darauf hin, dass seit 1960 mehr als 200.000 neue Chemikalien in unseren Alltag eingeführt worden sind, die den Teufelskreis mit in Schwung gebracht hätten.

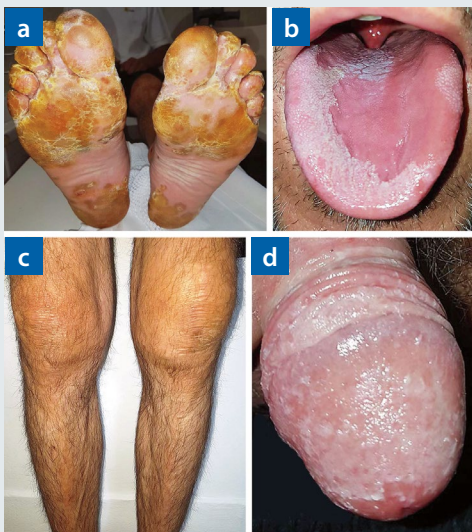
Die defekte epitheliale Barriere steckt nach Ansicht des Forschungsteams auch hinter allergischen Erkrankungen wie atopischer Dermatitis, Asthma bronchiale, chronischer Rhinosinusitis und eosinophiler Ösophagitis. Indem Allergene die Barriere zu passieren vermögen, werden lokale und systemische, Interleukin- und Immunglobulin-E-vermittelte Entzündungen gefördert.

**Fazit:** Laut den Studienautorinnen und -autoren gibt es eindeutige Hinweise auf einen Zusammenhang zwischen undichten Stellen in der epithelialen Barriere, allergischen- sowie Autoimmunerkrankungen, die sich systemisch auswirken können. Damit neue Strategien zur Vorbeugung und Behandlung solcher Erkrankungen entwickelt werden können, sei es den Forschenden zufolge entscheidend, dass in weiteren Studien jene zugrundeliegenden Mechanismen entschlüsselt werden, welche an der Störung der Epithelschranke beteiligt sind.

Prof. Dr. Wolfram Hötzenecker

Yazici D et al. Epithelial barrier hypothesis and the development of allergic and autoimmune diseases. *Allergo J Int* 2022;31:91-102

## Plötzlich multiple Haut- und Schleimhautveränderungen



Einige der Symptome waren a) Keratoderma blenorrhagicum an den Fußsohlen; b) Glossitis; c) Kniegeschwellungen; d) Balanitis circinata

Ein 40-jähriger, für gewöhnlich gesunder Mann hatte sich gerade von einer kurzen Episode mit Durchfall und Harnröhrenausfluss erholt, als sein Körper auf einmal völlig verrücktspielte. Innerhalb weniger Tage entwickelte er gelbliche, hyperkeratotische Pusteln an den Fußsohlen, psoriatische Hautläsionen an Kopfhaut, Stamm und Händen, Kreuzschmerz, Bindehautentzündung, wandernde Glossitis und Balanitis circinata. Mehrere Nägel begannen, sich abzulösen, und beide Knie sowie ein Sprunggelenk schwellen merklich an. Die Konzentration von C-reaktivem Protein wurde mit 59 mg/l bestimmt (normal < 5 mg/l), im Urin fand sich Eiter. Tests auf Rheumafaktor sowie Chlamydien und andere Erreger blieben allerdings negativ.

Die Ärzte diagnostizierten eine reaktive Arthritis. So bezeichnet man eine Gelenkentzündung, die in der Folge einer Urethritis oder einer Enteritis auftritt. Die Haut- und Schleimhautveränderungen gehören zum Vollbild der Erkrankung. Nicht immer wird der ursprüngliche Infekt wie in diesem Fall überhaupt bemerkt. Bei einem späteren Test stellte sich heraus, dass der Patient Träger des HLA-B27-Proteins und somit besonders anfällig für entzündlich-rheumatische Erkrankungen war.

Nach fünfmonatiger Therapie mit nicht steroidalen Antirheumatika, systemischen Glukokortikoiden und Sulfasalazin waren die Symptome abgeklungen.

Cornelius Heyer

Vičić M et al. Reactive arthritis. *N Engl J Med*. 2022;386:2035