

Trotz positivem Rand bei dysplastischen Nävi nicht nachresezieren

Soll man nach der Biopsie eines mäßiggradig dysplastischen Nävus, bei dem sich herausstellt, dass er nicht in toto exzidiert wurde, noch einmal nachresezieren? Die Ergebnisse einer multizentrischen Studie aus den USA sprechen nicht unbedingt dafür.

Darüber, wie man mit atypischen Muttermalen umgeht, die nach Exzision in der Histologie positive Schnittländer aufweisen, besteht international Uneinigkeit. Die einen raten in dieser Situation dazu, noch einmal nachzuresezieren, die anderen plädieren für ein beobachtendes Vorgehen.

In einer Kohortenstudie aus den USA wurden nun 467 entsprechende Fälle über im Mittel knapp sieben Jahre nachverfolgt. In allen Fällen handelte es sich um dysplastische Nävi der Kategorien „NAD-Mild“ oder „NAD-Mod“, die vermeintlich vollständig – das heißt ohne sichtbare zurückbleibende Pigmentierung – exzidiert worden waren, wobei die histologische Aufarbeitung jedoch positive Ränder ergeben hatte.

Das mittlere Alter der Patienten lag bei 47 Jahren. Die Hälfte der Teilnehmer hatte zuvor bereits ein atypisches Muttermal entfernt bekommen; bei einem Drittel war schon einmal ein kutanes Melanom diagnostiziert worden. 24 % hatten eine positive Familienanamnese hinsichtlich

kutaner Melanome. Die Nävi waren im Mittel 5,7 mm groß. Die Nachbeobachtungszeit nach der Biopsie betrug mindestens drei Jahre. Am Ende wurde bei keinem Patienten an der biopsierten Stelle ein kutanes Melanom gefunden. 22,8 % entwickelten in der Nachbeobachtungszeit allerdings ein primäres kutanes Melanom an anderer Stelle. In drei dieser 100 Fälle hatte das Melanom metastasiert, wobei der (invasive) Hautkrebs bei zwei Patienten bereits vor der fraglichen Biopsie bestanden hatte.

Als Risikofaktoren für die Entwicklung eines kutanen Melanoms an anderer Stelle machten die Autoren Alter, frühere Hautkrebserkrankungen und die frühere Biopsie eines dysplastischen Nävus aus. Letztere war mit einer um den Faktor 2,55 erhöhten Wahrscheinlichkeit verbunden, Hautkrebs irgendwo fern des fraglichen Nävus zu entwickeln, ein früheres Melanom mit einem 11,74-fach erhöhten Risiko.

Wenn man die Studienergebnisse auf die Gesamtbevölkerung extrapolieren, so

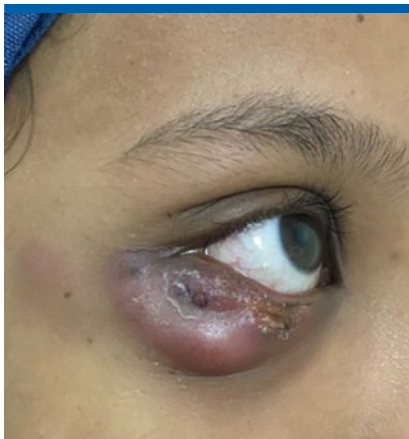
komme man in sieben Jahren auf eine Karzinomrate von weniger als 5 pro 1.000 Biopsien, also 0,5 %, erklären die Studienautoren. Auf dieser Grundlage fühle man sich ausreichend sicher, auch weiterhin bei mäßiggradigen Dysplasien ein beobachtendes Vorgehen zu propagieren. Dieses beinhaltet neben regelmäßigen dermatologischen Untersuchungen die entsprechende Aufklärung des Patienten.

Die Studienkommentatoren weisen darauf hin, dass – anders als beispielsweise bei der zervikalen Dysplasie – bei dysplastischen Nävi zunehmend nicht mehr davon ausgegangen wird, dass es sich um Karzinomvorläufer handelt. Der atypische Nävus sei vielmehr als Marker für ein erhöhtes Melanomrisiko zu verstehen. Im Einzelfall komme es vor allem auch auf die Vorgeschichte des Patienten an, so die Autoren.

Fazit: Laut neuer Daten erscheinen regelmäßige Kontrolluntersuchungen nach der Exzision eines mittelgradig dysplastischen Nävus mit positivem Schnitttrand ausreichend. Das Risiko für ein kutanes Melanom an der Entnahmestelle war über einen Beobachtungszeitraum von sieben Jahren nicht erhöht.

Dr. Elke Oberhofer

Kim CC et al. Risk of Subsequent Cutaneous Melanoma in Moderately Dysplastic Nevi Excisionally Biopsied but With Positive Histologic Margins. *JAMA Dermatol.* 2018; 154: 1401-8



Harter, ulzerierter Knoten am rechten unteren Augenlid.

Ein Katzenkratzer geht fast ins Auge

Eine 22-jährige Frau hatte seit drei Monaten einen geröteten, harten, ulzerierten Knoten am rechten unteren Augenlid. An dieser Stelle war sie zuvor von einer Katze gekratzt worden. Gleichzeitig sah und tastete man an der Schläfe und an der Wange subkutane Knoten im Sinne einer nodulären Lymphangiitis. Die Hautbiopsie zeigte in der Pilzkultur eine Sporothrix, also eine Infektion mit *Sporothrix schenckii*. Die Übertragung erfolgt in der Regel durch traumatische Inokulation von Katzen und Hunden. Es werden die tiefen Hautschichten, das Lymphsystem

und in manchen Fällen der ganze Körper befallen. Am häufigsten sind Knoten in der Unterhaut, die aufbrechen können und ein schmieriges Exsudat absondern. Bei lymphokutanen und kutanen Erkrankungen erfolgt die orale Behandlung mit Itraconazol für zwei bis vier Monate. Bei der beschriebenen Patientin dauerte es fünf Monate bis zur Ausheilung. Hoffentlich wurde die Katze zum Veterinär überwiesen.

Prof. Heinrich Holzgreve

Wee E et al. An ulcerated eyelid plaque with nodular lymphangitis. *BMJ.* 2018; 361: k2147