

Schlechte Melanom-Prognose bei zu niedrigen Vitamin-D-Spiegeln

Niedrige Vitamin-D-Spiegel im Blut sind mit einem schlechteren Krankheitsverlauf bei Melanompatienten assoziiert. Dies gilt auch dann, wenn man den Entzündungsparameter C-reaktives Protein (CRP) bei der statistischen Untersuchung berücksichtigt, wie aus einer Studie aus den USA hervorgeht.

Die US-Studie ist Teil einer noch laufenden prospektiven Untersuchung mit mehr als 3.000 Melanompatienten und Gesunden. Für die aktuelle Studie haben die Forscher Plasmaproben von 1.042 Melanompatienten gleichzeitig auf die Parameter Vitamin D und CRP untersucht. In einer früheren Studie hatten sie bereits zeigen können, dass ein erhöhter CRP-Spiegel im Blut ein Prognosemarker für ein verringertes melanomspezifisches Überleben ist. Damals lag allerdings der Fokus nicht zugleich auch auf Vitamin D. Da sich die Konzentrationen dieses Vitamins im Blut bei entzündlichen Prozessen verringern, könnte dies ein Marker für systemisch-entzündliche Reaktionen sein.

Die Wissenschaftler haben heparinisierte Plasmaproben der Patienten für die spätere Testung (nach median 5,1 Jahren) bei -80 °C eingefroren. Bei 914 Patienten (87,7%) wurde das Blut mehr als zwei Wochen nach einer chirurgi-

sehen Intervention entnommen. Bei allen Patienten wurde sie noch vor Beginn der systemischen Behandlung vorgenommen. Das mediane Follow-up zwischen Blutentnahme und dem letzten Arztkontakt oder Tod lag bei 7,1 Jahren, die medianen Vitamin-D-Spiegel bei 25 ng/ml. Als Vitamin-D-Mangel wurden Werte unter 20 ng/ml definiert, physiologisch sind Werte über 30 ng/ml. Fast jeder vierte Studienteilnehmer hatte einen Vitaminmangel.

Verwendeten die Wissenschaftler 20 ng/ml als Cut-off-Wert, errechneten sie für das Gesamtüberleben eine Hazard Ratio (HR) von 1,44 und für das melanomspezifische Überleben eine HR von 1,37: Die Wahrscheinlichkeit, zu sterben oder an den Folgen des Melanoms zu sterben, war demnach um 44% beziehungsweise um 37% erhöht. Beim krankheitsfreien Überleben gab es keinen Unterschied zwischen Patienten mit höheren oder niedrigeren Vitamin-D-Werten. Die

Ergebnisse von uni- und multivariaten Analysen waren ähnlich. Bei diesen Berechnungen wurden Alter, Geschlecht, Krankheitsstadium, Jahreszeit bei der Blutentnahme und CRP berücksichtigt.

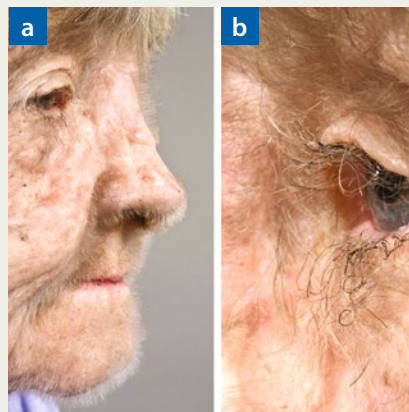
Schließlich berechneten die Autoren die HR unter der Voraussetzung, dass der Cut-off-Wert bei 16 ng/ml Vitamin D liegt. Die Wahrscheinlichkeit zu sterben war dann bei Patienten mit niedrigeren Werten um das Zweifache erhöht, die Wahrscheinlichkeit, an den Folgen des Melanoms zu sterben, um das 1,76-Fache, und die, ein Rezidiv zu bekommen, um das 1,62-Fache. Auch hier waren sich die Ergebnisse der uni- und der multivariaten Analyse ähnlich.

Fazit: Nach Ansicht der Wissenschaftler sind die Studienergebnisse ein Hinweis darauf, dass Melanompatienten von einer Vitamin-D-Supplementation oder von Maßnahmen, die das CRP senken, profitieren könnten. Einschränkend weisen sie darauf hin, dass sie in ihrer Studie keine Informationen zur UV-Exposition der Studienteilnehmer auswerten konnten. Informationen zur Jahreszeit während der Blutentnahme seien nur Näherungswerte. *Peter Leiner*

Fang S et al. Association of Vitamin D Levels With Outcome in Patients With Melanoma After Adjustment For C-Reactive Protein. *J Clin Oncol.* 2016;34:1741-7

Und plötzlich überzieht Lanugohaar das Gesicht

Eine 75-jährige Frau wurde wegen einer Synkope in die Nothilfe gebracht. Sie litt seit sechs Wochen unter Belastungsdyspnoe, nicht produktivem Husten und Gewichtsabnahme. Seit etwa zwei Monaten hatte sie ein auffallendes Haarwachstum im Gesichtsbereich bemerkt. Bei der Untersuchung stellte man neu aufgetretenes Lanugohaar im gesamten Gesicht (Abb. A), eine Trichomegalie der Wimpern (Abb. B) und eine tief gefurchte Zungenoberfläche fest. Bei den weiteren Untersuchungen ergab sich eine Raumforderung im rechten oberen Lungenlappen, die sich biopsisch als Adenokarzinom der Lunge im Stadium 3B erwies. Man einigte sich auf eine palliative Bestrahlung, während der sich die Gesichtshaarung leicht zurückbildete und Dyspnoe und Husten etwas besserten.



Neu aufgetretenes Lanugohaar im gesamten Gesicht (A), Trichomegalie der Wimpern (B)

Die erworbene Hypertrichose lanuginosa ist eine seltene dermatologische Erkrankung, die als paraneoplastisches Syndrom auftreten kann, am häufigsten bei Adenokarzinomen der Lunge oder des Kolons. Sie ist häufig auch von einer Hypertrophie der Zungenpapillen begleitet. Jedes neue Haarwachstum vor allem im höheren Lebensalter sollte dazu veranlassen, nach einer malignen Grunderkrankung zu suchen. Hätte sich die Frau früher bei einem Arzt vorgestellt und dieser an eine derartige Möglichkeit gedacht, so hätte sich eventuell die Prognose verbessern lassen. *Prof. Dr. med. H. S. Fießl*

Russell P, Floridis J. Hypertrichosis lanuginosa acquisita: a rare dermatological disorder. *Lancet.* 2016;387:2035