

Für jede veröffentlichte
Geschichte erhalten Sie
bis zu 150 Euro!

Ihr Motto: Stirb an einem anderen Tag!

Erfolgreiche gemeinsame Entscheidungsfindung

Heitere, ärgerliche und oft auch seltsame Erlebnisse prägen den ärztlichen Alltag. Schicken Sie uns Ihre Geschichten an: cornelius.heyer@springer.com




Bei einer ihr Leben lang immer sehr aktiven, lebensfrohen, aber leider im Alter schwer herzinsuffizienten 96-jährigen Patientin war es zu einer erneuten schweren kardialen Dekompensation gekommen. Als sie mich zu sich nach Hause rief, bestand bereits eine Anasarka, die Dame war zyanotisch und hatte eine erhebliche Atemnot.

Wegen ihres fortgeschrittenen Alters lehnte sie in Absprache mit ihren Kindern – darunter ein Allgemeinarzt – eine stationäre Einweisung ab, sodass ich ihr strenge Bettruhe verordnete, ihre Medikamente anpasste und eine intravenöse Therapie mit Furosemid begann. Bei nur schleppender Besserung und fortbestehender Dyspnoe entschloss ich mich dann rasch zum zusätzlichen Einsatz von Morphingaben subkutan, die ich teilweise an die Angehörigen delegierte. Diese rechneten mit dem baldigen Ableben der Mutter.

Als ich nach einer mehrtägigen Pause wieder zu einem Besuch vorbeischaute, staunte ich nicht schlecht, die Dame bester Dinge im Bett sitzend vorzufinden. Die konsequente Bettruhe hatte ihr offensichtlich sehr gutgetan. Unterstützt durch die Medikament

konnte sie insgesamt 13 kg ausschwemmen. Nachdem ich sie abgehört und meiner Freude über das gute Ergebnis Ausdruck verliehen hatte, teilte sie mir augenzwinkernd mit: „Wissen Sie, Herr Doktor – no id hudla, wenn’s ans Sterben geht.“ Recht hat sie: Nur keine Eile. ■

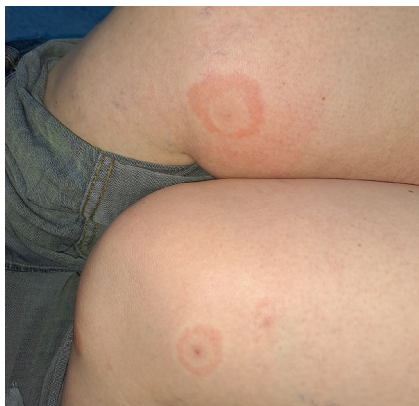Dr. med. Carl-Joachim Mellinghoff, Lindau



© BBC_Stock / stock.adobe.com (KI-generiertes Symbolbild)

Die Sonne geht wieder auf.

Hast du Töne?! Eine Doppelinfektion mit Borreliose!



© C. Raschka

Mittlerweile gibt es Zecken, die sowohl die Erreger der Borreliose als auch die der FSME tragen und diese auch beide „mit einem Stich“ auf Menschen übertragen. Eine ganz andersartige „Doppelinfektion“ lag bei einer 42-jährigen Patientin vor: Sie präsentierte an beiden Schenkeln jeweils eine schießscheibenartige Effloreszenz, die beide klar als Erythema migrans zu erkennen waren (siehe Bild). Vorausgegangen war ein längeres Picknick bei einer Familienwanderung im süddeutschen Raum.

In der Regel nimmt eine Zecke dreimal in ihrem Leben eine Blutmahlzeit zu sich: als 0,5 mm große Larve, als 1,2 mm große Nymphe und als ausgewachsenes Tier. Im vorliegenden Fall dürften zwei Zecken, vielleicht Larven, für die doppelte Wanderröte verantwortlich gewesen sein. Unter der üblichen Doxycyclintherapie heilten beide Stellen folgenlos ab. Ich hatte bis dato in meiner langjährigen Praxis noch nie eine solches doppeltes Erythema migrans erlebt. ■

Prof. Dr. med. Dr. Dr. Christoph Raschka, Hünfeld