

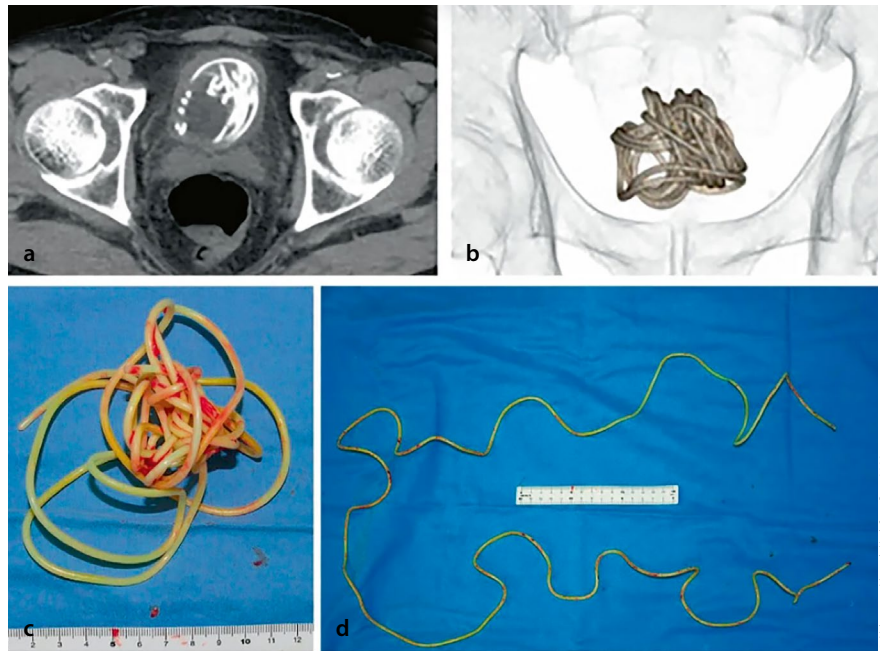
## Fremdkörper in der Blase (1): Ein Springseil

**Ungewöhnlicher Fall** -- Autor: Moritz Grütz

Bei einem 79-jährigen Japaner wurde ein gut 2,30 m langes Springseil aus der Blase entfernt. Gemäß der Publikation in *Urology Case Reports* hatte sich der Mann das Seil durch seine Harnröhre eingeführt, wobei sich das grifflöse Seil jedoch verhedderte und in der Blase stecken blieb.

Der Mann litt anschließend unter Dysurie und konsultierte deswegen einen Urologen. Als Ursache für das Leiden war schnell ein großes Objekt mit akustischen Schatten identifiziert. Daraufhin gab der Mann zu, was passiert war und er wurde in ein Krankenhaus gebracht.

Den Ärztinnen und Ärzten zufolge gab es keine Möglichkeit, das Seil auf dem Wege zu entfernen, auf dem es eingedrungen war, sodass sie den Patienten operieren mussten: „Die transurethrale Extraktion war angesichts der Länge des Seils und seiner Verwicklung in der Blase schwierig“, sagte Prof. Toshiki Kijima,



Das Seil in der Blase (Computertomografie; a, b) und nach der operativen Entfernung (c, d).

einer der Mitautoren des Fallberichts. Das Ärzteteam musste das Seil durch einen Einschnitt im Bauch des Mannes bergen. Glücklicherweise erholte sich der

Mann von dem Eingriff ohne Langzeitschäden.

**Quelle:** Yokoyama M et al. *Urol Case Rep.* 2022; doi: 10.1016/j.eucr.2022.102161 *eucre.2022.102161*

## Fremdkörper in der Blase (2): Ein Dildo

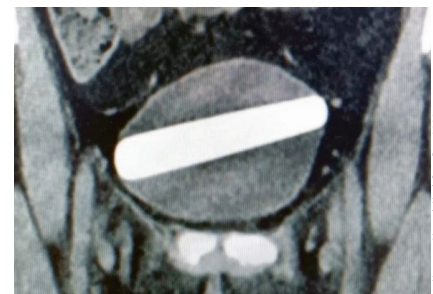**Weltrekord** -- Autor: Sebastian Lux

Fremdkörper im Harntrakt sind eher selten. Wer aber lange genug in einer urologischen Notaufnahme arbeitet, erlebt im Alltag so manche Überraschung. So auch bei einem Fall aus Israel.

Eine 29-Jährige hatte sich zur sexuellen Stimulation einen Dildo in die Harnröhre eingeführt und dabei versehentlich komplett in die Harnblase geschoben. Mit einer Dysurie und Schmerzen erschien sie in der Notaufnahme, ansonsten war sie beschwerdefrei. Sowohl im Ultraschall als auch im CT-Scan zeigte sich ein 9 × 2,5 cm großer Fremdkörper.

Da der Dildo bereits den Harnweg in die Blase gefunden hatte, wagten die Ärzte einen endoskopischen Extraktionsversuch. Zunächst führten sie ein Zystoskop (24 Ch.) ein und nutzten dessen Zangen, um den Dildo zu fixieren. Mit einem Endo-Loop wurde der Fremdkörper „eingefangen“ und über die Urethra wieder herausbefördert.

Dem urochirurgischen Team gelang dabei ein Weltrekord: Noch nie zuvor konnte ein Gegenstand mit einer solchen Breite über eine Harnröhre extrahiert werden. Bisher war man davon ausgegangen, dass die weibliche Urethra auf bis zu



CT-Scan der Blase, in der Breite durch den Fremdkörper gänzlich ausgefüllt.

1,8 cm erweitert werden kann, bevor sie Schaden nimmt.

Die Autoren führen ihren Erfolg zum einen auf ihre Extraktionstechnik und zum anderen auf die Tatsache zurück, dass die Harnröhre der Frau aufgrund regelmäßiger Anwendung des Sexspielzeugs entsprechend geweitet war.

**Quelle:** Noyman Y et al. *Urol Case Rep* 2023;47:102349