

Beinvenenthrombose durch May-Thurner-Syndrom

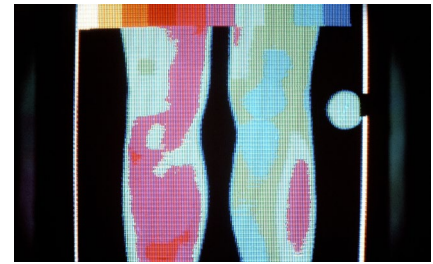
Häufig nicht erkannt -- Autor: Thomas Müller

Stoßen Ärztinnen und Ärzte im Ultraschall auf eine tiefe Venenthrombose im linken Bein, kann sich mitunter ein Kontrast-CT oder -MRT lohnen. Denn manchmal ist die Ursache ein Vena(V.)-iliaca-Kompressionssyndrom. Eine solche, auch als May-Thurner-Syndrom bezeichnete Erkrankung beschreiben Ärzte der Uniklinik Straßburg in einer Kasuistik.

Eine 42-Jährige mit einem das komplette linke Bein umfassenden Ödem stellte sich in der Notaufnahme vor. Ihren Angaben zufolge war die Schwellung in den 24 Stunden zuvor rasch vorangeschritten. Die Laborbefunde ergaben eine Hyperleukozytose (15,4 G/l) sowie erhöhte Werte von C-reaktivem Protein (134 mg/l). Die Ärzte veranlassten eine Doppelsonografie und erkannten eine Thrombose in der V. femoralis communis, die sich auf die V. femoralis profunda und die V. poplitea erstreckte. Um das gesam-

te Ausmaß zu erfassen, ließ das Team eine Kontrast-CT-Untersuchung vornehmen und stieß dabei auf eine komplette Thrombose des iliofemorales Venennetzwerks, zudem auf eine Kompression der linken V. iliaca communis durch die rechte Arteria iliaca communis. Die Diagnose lautete daher V.-iliaca-Kompressionssyndrom (Iliac Vein Compression Syndrome, IVCS).

Beim IVCS drückt die überkreuzende Arteria iliaca communis die V. iliaca communis gegen die Lendenwirbelsäule, was den Blutfluss erschwert, Turbulenzen erzeugt und damit Thrombosen begünstigt sowie zu einer chronisch venösen Insuffizienz führt. Diese manifestiert sich häufig in Form von Schmerzen, Ödemen, Teleangiektasien, venösen Ulzera oder eben tiefen Thrombosen der Beinvenen. Da sich die beiden Gefäße nur im linken Bein auf diese Weise überkreuzen, kann das ICVS nur linksseitig auftreten.



Venenthrombose im linken Bein: Ist ein Vena-iliaca-Kompressionssyndrom die Ursache?

Das Syndrom betrifft v.a. Frauen zwischen 20 und 50 Jahren; die Prävalenz ist weitgehend unklar, da ein IVCS oft nicht erkannt wird. Als Pathomechanismus wird die Pulsation der Arteria iliaca communis angenommen, welche einen Druck auf die V. iliaca communis erzeugt. Dies könnte zu einer Endothelschädigung und zu einer Fibrose führen.

Zur Akutbehandlung empfehlen die Ärzte unfractioniertes Heparin, eventuell kombiniert mit einer medikamentösen und mechanischen Thrombolyse. ■

Quelle: Ledain A et al. Eur J Intern Med. 2023; doi: 10.1016/j.ijim.2023.03.005

Magen-Darm-Beschwerden durch Zecken

Allergische Reaktion -- Das Alpha-Gal-Syndrom (AGS) ist eine durch Zecken hervorgerufene Nahrungsmittelallergie, die sich u. U. nur am Gastrointestinaltrakt manifestiert. Vertreter der American Gastroenterological Association haben zusammengefasst, worauf bei dem Krankheitsbild zu achten ist.

Die Symptome bestehen in abdominellen Schmerzen, Durchfall, Übelkeit und/oder Erbrechen. Sie treten bei betroffenen Allergikern erst ca. zwei bis sechs Stunden nach dem Verzehr von rotem Fleisch und Milchprodukten auf, weshalb fälschlich die Diagnose einer funktionellen Darmerkrankung gestellt werden kann. Die korrekte Diagnose erfordert den Nachweis von IgE-Antikörpern gegen Galaktose-

alpha-1,3-Galaktose (Alpha-Gal). Bei entsprechender unklarer Symptomatik und möglicher Zeckenexposition raten die Experten daher zum IgE-Test, unabhängig davon, ob zusätzlich Hautzeichen wie Urtikaria oder Angioödem vorliegen.



Der Stich einer Zecke kann ein Alpha-Gal-Syndrom auslösen.

Der Test allein sei aber noch nicht beweisend für eine Alpha-Gal-Allergie. Zusätzliche Voraussetzung: Eine Alpha-Gal-Auslassdiät, bei der mindestens einen Monat lang auf rotes Fleisch, Speck und Milch verzichtet wird, muss eine „adäquate“ Beschwerdelinderung zur Folge haben.

Bestätigt sich der V. a. auf ein Alpha-Gal-Syndrom, soll die Auslassdiät fortgesetzt werden. Die Autoren empfehlen die Ausstattung Betroffener mit einem Notfallset. Sie sollten außerdem Maßnahmen ergreifen, um weitere Zeckenstiche möglichst zu vermeiden. ■

Quelle: McGill SK et al. Clin Gastroenterol Hepatol. 2023; doi: 10.1016/j.cgh.2022.12.035

Zum Thema Allergien s. a. Report ab S. 12.