

Statine beugen Leberverfettung vor

Auch Risiko einer Fibrosierung sinkt -- Autor: G. Klöse

Eine große Bevölkerungsstudie aus Südkorea unterstreicht die Wirksamkeit einer kontinuierlichen Statineinnahme hinsichtlich der Prävention der nicht-alkoholischen Fettleberkrankheit (NAFLD). Es konnte auch gezeigt werden, dass die Progression einer bestehenden NAFLD gehemmt wird.

Unter Verwendung von Daten des Nationalen Gesundheitsdienstes in Korea wurden ca. 11,6 Millionen Personen im Zeitraum 2010–2016 beobachtet. Ausschlusskriterien waren exzessiver Alkoholkonsum und positive Hepatitisserologie. Das Vorliegen einer NAFLD wurde mittels Fatty Liver Index (FLI) und das einer Fibrose mittels BARD-Score aus den Daten ermittelt.

Zunächst wurde eine Kohorte von 5.339.901 Personen gebildet, bei denen man davon ausging, dass sie initial keine NAFLD aufwiesen, weil ihr FLI-Score < 30 lag. 164.865 von ihnen entwickelten im Verlauf eine Fettleber. Das Risiko dafür lag unter Statineinnahme – unabhängig von einer Diabetesmanifestation – 34% niedriger als ohne Statine (95%-Konfidenzintervall 33–35%).

Eine zweite Kohorte bildeten 712.262 Personen mit einem initialen FLI-Score > 60, bei denen man von einer NAFLD ausging. Von ihnen zeigten 111.257 einen BARD-Score > 2 und erfüllten so die Definition einer Fibrose. Das Risiko dafür wurde durch Statine signifikant um 57% gesenkt (95%-Konfidenzintervall 56–58%).

MMW-Kommentar

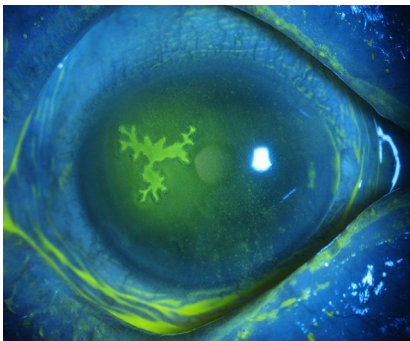
Ein wesentlicher Ausgangspunkt für die Studie ist die Gleichzeitigkeit von Risikofaktoren für die NAFLD und für kardiovaskuläre Erkrankungen. In Deutschland geht man von einer Prävalenz von bis zu 25% für die der NAFLD und von ca. 17–24% für das metabolische Syndrom aus – bei sehr vielen Menschen dürfte also beides gemeinsam vorliegen. Während Statine in der kardiovaskulären Prävention leitliniengerecht eingesetzt werden, werden sie in der Therapie hepatischer NAFLD-Komplikationen bislang eher nebenbei erwähnt [Hofmann WP et al. JHEP Rep. 2020;2:100168].

Wird sich dies aufgrund der vorliegenden Studie ändern? Sie ist dadurch limitiert, dass für die Diagnose nur Indizes zum Einsatz kamen. Immerhin kann sie als weiterer Beleg dafür gelten, dass Statine bei vorbestehenden Lebererkrankungen sicher anwendbar sind [Markova AA et al. Eur J Gastroenterol Hepatol. 2021;32:223–9]. Es fehlt aber weiterhin eine prospektive, kontrollierte, randomisierte Therapiestudie. So bleiben Lebensstil und Gewichtsreduktion die Pfeiler der NAFLD-Risikosenkung. Patienten unter risikobasierter Statintherapie zur kardiovaskulären Prävention können sich aber über einen leberbezogenen „Beifang“ freuen.

Nicht zuletzt stützt die Studie Überlegungen zu einer Umbenennung der NAFLD in „Metabolic associated fatty liver disease“ (MAFLD) [Tilg H et al. Nat Rev Gastroenterol Hepatol. 2020;17:387–8].

Quelle: Lee JJ, Lee HW, Lee KS et al. Effects of statin use on the development and progression of nonalcoholic fatty liver disease: a nationwide nested case-control study. Am J Gastroenterol. 2021;116:116–24

Immunsuppression: Alarm bei alltäglichen Symptomen



Hornhautulkus am rechten Auge.

Ein Patient in der sechsten Lebensdekade hatte zehn Monaten zuvor eine allogene Stammzelltransplantation wegen einer akuten myeloischen Leukämie erhalten und wurde mit Ciclosporin und Ruxolitinib behandelt. Bereits seit einem Monat klagte er über verschwommenes Sehen und ein Fremdkörpergefühl am rechten Auge. Bei der Spaltlampenuntersuchung zeigte sich eine konjunktivale Hyperämie und bei der Fluoresceingabe ein dendritisches Hornhautulkus, das mit

einer epithelialen Keratitis bei Herpes-simplex-Infektion vereinbar war. Wahrscheinlich hatte die immunsuppressive Therapie eine latente Herpesinfektion reaktiviert.

Augensymptome bei immunsupprimierten Patienten müssen umgehend zu einer fachärztlichen Untersuchung führen.

H. Holzgreve

Quelle: Yang J, Liang L. Corneal ulcer after stem cell transplant. BMJ. 2021;372:n557