

Effektives Triple gegen COPD

Medikamentöse Therapie -- Autor: P. Dovjak, H. J. Heppner

Eine herstellerfinanzierte Studie zeigt einen Benefit der Tripletherapie bei Patienten mit moderater bis schwerer COPD und einer oder mehreren Exazerbationen im Jahr. Als Vergleich dienten verschiedene duale Therapieformen.

Für die multizentrische Doppelblindstudie ETHOS wurden in 26 Ländern 8.509 Patienten mit moderater bis schwerer COPD und mindestens einer Exazerbation im vergangenen Jahr rekrutiert und in vier gleich große Gruppen randomisiert. Zwei Gruppen wurden 52 Wochen lang mit der Dreifach-Kombination aus einem langwirksamen Muskarin-Antagonisten (LAMA), einem langwirksamen β_2 -Mimetikum (LABA) und dem inhalativen Glukokortikoid (IGC) Budesonid behandelt. Dabei erhielt die eine Gruppe 320 μg und die andere 160 μg Budesonid. In den beiden Vergleichsgruppen wurde mit den Zweifach-Kombinationen LABA/LAMA und IGC/LABA behandelt.

Die Untersucher fanden eine reduzierte Rate an Exazerbationen in den Tripletherapie-Gruppen (1,08 mit 320 μg Budesonid und 1,07 mit 160 μg Budesonid). Dagegen wiesen die LAMA/LABA-Patienten eine

Rate von 1,42 auf, während die IGC/LABA-Patienten eine Rate von 1,24 erreichten.

Die Inzidenz an Pneumonien, der wichtigsten unerwünschten Nebenwirkung, lag in den beiden Tripletherapie-Gruppen bei 3,5% mit 160 μg und 4,2% mit 320 μg Budesonid. Dies war höher als in der LABA/LAMA-Gruppe mit 2,3%, wogegen die Inzidenz in der IGC/LABA-Gruppe auch 4,5% erreichte.

Die Tripletherapie mit 160 μg Budesonid war effektiv und schnitt bezüglich Lebensqualität, Symptomenkontrolle und Reduktion der Exazerbationen besser ab als die höhere Dosis von 320 μg .

MMW-Kommentar

Beeindruckend war auch der sekundäre Endpunkt, die Mortalität. Sie lag bei Patienten unter inhalativer Tripletherapie um 46% niedriger als bei jenen unter einer dualen Therapieform. Besonders bei Patienten mit einer ausgeprägten Eosinophilie war die Tripletherapie erfolgreich. Allerdings ist die höhere Rate an Pneumonien unter der Steroidgabe beachtlich. Derzeit ist das Präparat in Japan und China zugelassen, in den USA und Europa befindet es sich im Zulassungsverfahren.

Quelle: Rabe KF, Martinez FJ, Ferguson GT et al. Triple inhaled therapy at two glucocorticoid doses in moderate-to-very-severe COPD. *N Engl J Med.* 2020;383:35-48

Kutanes Kunstwerk unterhalb der Gürtellinie

Einer 33-jährige Frau, die nicht rauchte und sich allgemein gesund fühlte, waren multiple, asymptomatische, hyperpigmentierte, flache Papeln an den kleinen und großen Schamlippen, an der hinteren Kommissur und im perianalen Bereich aufgefallen. Diese hatten über einen Zeitraum von sechs Monaten an Zahl und Größe zugenommen.

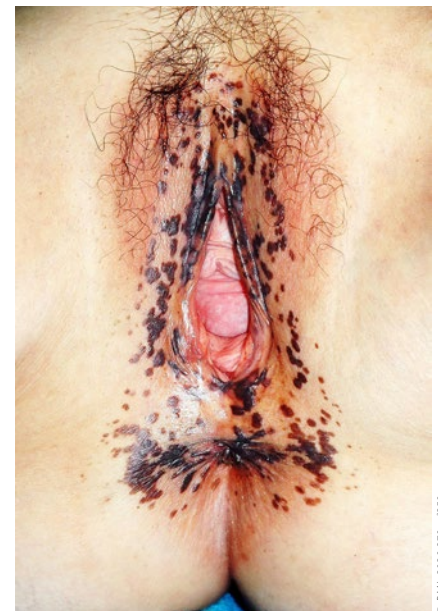
Differenzialdiagnostisch kamen genitale Warzen, Lichen planus, pigmentierte Condylomata acuminata und die seborrhische Keratosis in Betracht. Klinisch und histopathologisch wurde die Dia-

gnose einer Hautinfektion mit humanen Papillomviren (HPV) und eine daraus resultierende bowenoide Papulose gestellt. Die Patientin war nicht gegen HPV geimpft, was einen zentralen Risikofaktor für die Krankheit darstellt.

Die Papulose kann sich spontan oder durch konservative Maßnahmen zurückbilden. Wichtig ist der Ausschluss einer intraepithelialen Neoplasie – auch um eine überflüssige Therapie zu vermeiden.

H. Holzgreve

Quelle: Qian YT, Ma DL. Multiple pigmented papules on the vulva. *BMJ.* 2020;370:m2250



© BMJ 2020;370:m2250