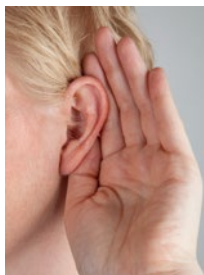


Je schlechter das Gehör, desto mehr Amyloid im Hirn



Dr. med. Dirk Einecke
Chefredakteur
dirk.einecke@
springer.com

Studie mit PET/CT



Altersbedingter Hörverlust ist mit vermehrten Amyloid-Ablagerungen im Gehirn assoziiert. 98 Probanden (Durchschnittsalter 65 Jahre) absolvierten Hörtests und unterzogen sich einer kombinierten Positronenemissions- und Computertomografie.

Schlechtes Hören war mit einer höheren Last an Beta-Amyloid, einem Kernmerkmal des M. Alzheimer, assoziiert. Ob hierbei ein kausaler Zusammenhang besteht, ist unklar. Dass Hörverlust zur Demenzentwicklung beiträgt, könnte z. B. durch die soziale Isolation durch das beeinträchtigte Gehör erklärt werden.

Quelle: Laryngoscope 2020; <https://doi.org/10.1002/lary.28859>

Welche ambulanten Patienten sind Sepsis-gefährdet?

Infektiologie

Kann man durch das Einsparen von Antibiotika das Sepsisrisiko erhöhen? Eine britische Studie zeigt, bei welchen Hausarztpatienten Vorsicht angebracht sein könnte. In der Studie war rückblickend auf Basis von 35.000 Sepsisepisoden untersucht worden, wie sich die Verordnung bzw. Nichtverordnung von Antibiotika auf das Sepsisrisiko von Patienten auswirkte, die mit einer Infektion ihren Hausarzt aufgesucht hatten. Besonders Sepsis-gefährdet sind danach Patienten mit höherem Alter, mit fortgeschrittener Gebrechlichkeit („frailty“) und mit Harnwegsinfektionen.

Bei Patienten mit diesen Faktoren ist der Nutzen von Antibiotika größer als bei jüngeren Patienten und solchen mit Infektionen anderer Lokalisationen.

Quelle: PLoS Med 2020;17(7): e1003202; <https://doi.org/10.1371/journal.pmed.1003202>

Zerebrale Aneurysmen bei Raucherinnen

Screening zu empfehlen? -- Frauen, die rauchen, haben deutlich häufiger intrakranielle Aneurysmen als Nichtraucherinnen. Eine US-Studie wirft die Frage auf, ob sich Betroffene zur Prophylaxe von Subarachnoidalblutungen einem Screening unterziehen sollten. Neurochirurgen der Harvard Medical School in Boston stellten 113 gematchte Paare von Frauen mit und ohne zerebrale Aneurysmen zusammen, bei denen eine Magnetresonanztomographie durchgeführt worden war. Der Anteil der Raucherinnen war unter Aneurysmaträgerinnen rund viermal so hoch, der Anteil von Hypertonikerinnen rund dreimal so hoch wie unter Frauen ohne Aneurysmen. Beide Faktoren zusammen versiebenfachen das Aneurysmarisiko.

Quelle: J Neurol Neurosurg Psychiatry 2020; <https://doi.org/10.1136/jnnp-2020-323753>



SARS-CoV-2 dringt bis ins Herzgewebe vor

Autopsiestudie -- SARS-CoV-2 lässt sich in nicht wenigen Fällen im Herzgewebe von COVID-19-Toten nachweisen, ohne dass myokarditisartige Entzündungsprozesse vorliegen. Die Beteiligung des Herzens könnte beim Auftreten von Langzeitkomplikationen eine Rolle spielen. Im Rahmen einer Autopsiestudie des Herzzentrums der Universität Hamburg wurden 39 Verstorbene mit diagnosti-

zierter SARS-CoV-2-Infektion im April 2020 autopsiert. Bei 24 Fällen war SARS-CoV-2 im Herzgewebe vorhanden, aber meist nicht mit der Anwesenheit von Entzündungszellen im Herzen assoziiert. Auch wenn keine Myokarditis nachzuweisen war, müsse nun untersucht werden, welche kardiologischen Langzeitfolgen COVID-19 für das Herz haben kann, so die Autoren. Es gebe Hinweise, dass

SARS-CoV-2 nicht in den Kardiomyozyten, sondern in interstitiellen Zellen oder in Makrophagen, die in das Myokardgewebe eindringen, lokalisiert sind. Sollte sich dieser Befund auch in anderen Kohorten zeigen, könnte dies die pathologische Grundlage für eine fortschreitende linksventrikuläre Dysfunktion nach einer COVID-19-Erkrankung sein.

Quelle: JAMA Cardiol 2020. <https://doi.org/10.1001/jamacardio.2020.3575>