

# Schnelle hausärztliche Hilfe bei Depression

Viele Patienten mit Depression warten lange auf einen Platz für eine kognitive Verhaltenstherapie (KVT). Eine Metastudie zeigt, dass die Behandlung eigentlich bereits in der Primärversorgung starten könnte.

— Für die Metaanalyse wurden 34 randomisierte, kontrollierte Studien selektiert, welche die Wirksamkeit der KVT bei erwachsenen Patienten mit einer Depression in der Primärversorgung untersuchten. In den Kontrollgruppen erhielten die Patienten die im jeweiligen Setting übliche Therapie: Antidepressiva, eine andere Psychotherapie, einen Wartelisten-Eintrag für einen Therapieplatz und/oder eine Placebotherapie.

Die Analyse zeigte, dass die KVT den Kontrollbedingungen signifikant überlegen war (Effektstärke:  $g = 0,22$ ; 95%-Konfidenzintervall:  $0,15-0,30$ ). Die Heterogenität der Studien war moderat.

Die Kontrollbedingung hatte einen signifikanten Einfluss auf die Effektstärken ( $p = 0,041$ ): Im Vergleich mit Wartelisten erbrachte die KVT stärkere Effekte ( $g = 0,48$ ) als im Vergleich mit anderen Psychotherapieverfahren ( $g = -0,02$ ).

In spezialisierten Einrichtungen wurden stärkere Effekte als in der Primärversorgung erreicht ( $g = 0,44$  vs.  $0,22$ ,  $p = 0,009$ ). Insgesamt hielten die Effekte auch über eine Follow-up-Zeit von im Mittel zehn Monaten an ( $g = 0,17$ ; 95%-Konfidenzintervall  $0,1-0,24$ ).

▪ Santoft F, Axelsson E, Öst LG et al. Cognitive behaviour therapy for depression in primary care: systematic review and meta-analysis. *Psychol Med.* 2019;49:1266–74

## KOMMENTAR

Die Studie zeigt, dass die KVT auch bei Patienten mit leicht ausgeprägter Depression in der Primärversorgung wirksam ist. Dies ist eine Chance, weil die Hürde für die Patienten, sich wegen psychischer Beschwerden Hilfe zu suchen, hier deutlich geringer ist – und weil die Wartezeiten für eine ambulante Psychotherapie oft lang sind. Es zeigt sich aber auch, dass der Effekt sehr viel größer ist, wenn die Therapeuten in der Anwendung der KVT geschult sind. Dies würde für eine gezielte Fortbildung der Primärversorger sprechen. ■

Dr. biol. hom. S. Wagner

## Ein Fall nicht für die Praxis, sondern fürs Staatsexamen

Ein Mann musste 66 Jahre alt werden, um zu erfahren, dass sein Körper komplett verdreht ist. Er hatte 20 Jahre in einem Flüchtlingslager gelebt und hatte es schließlich geschafft, in die USA zu emigrieren. Einige Monate später stellte er sich aus banalem Anlass in der Notaufnahme vor: Er litt an Husten und Schnupfen sowie Schmerzen im Thorax und im Abdomen linksseitig. Atem-

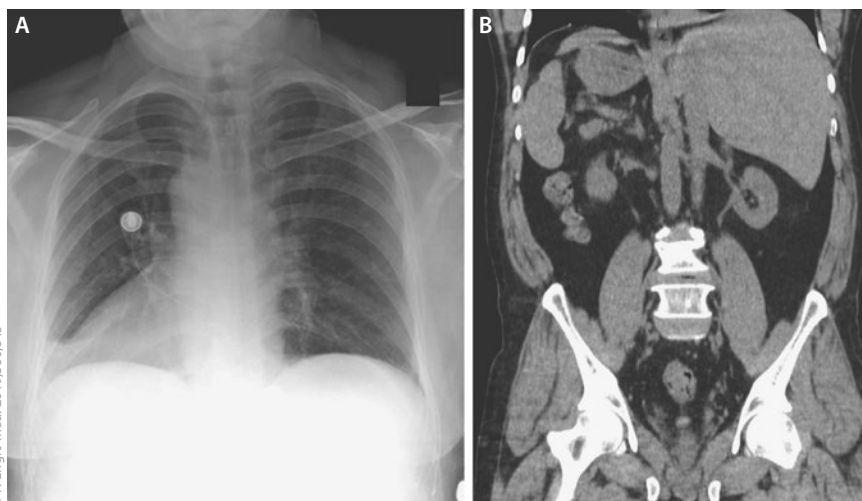
wegsinfekte in der Vorgeschichte gab es nicht. Was ein Arzt bei diesen Beschwerden tun muss, wurde gemacht.

Auffällig waren bei der Routineuntersuchung lediglich zwei Befunde: Die Herztöne hörte man am besten auf der rechten Thoraxseite, und das EKG zeigte zwar einen regelmäßigen Sinusrhythmus, war aber im Übrigen ungewöhnlich mit einer Achsenabweichung

nach rechts, einer umgekehrten Entwicklung der R-Zacke von  $V_1$  nach  $V_6$  sowie negativen P-Wellen in den Ableitungen I, aVL und aVR. Ein Röntgenthorax (Abb. A) und eine CT des Abdomens (Abb. B) brachten Licht in die Anatomie: Das Herz lag rechts, und auch das Abdomen war spiegelbildlich verdreht. Es bestand mithin ein Situs inversus totalis. Der Atemwegsinfekt war nach wenigen Tagen geheilt.

Ich selbst habe in meinem gesamten Berufsleben nur einen derartigen Patienten gesehen. Den musste ich im Staatsexamen palpieren und auskultieren. ■

Prof. Dr. med. H. Holzgreve



Nicht die Bilder sind seitenverkehrt, sondern die Organe.

▪ Gentile BA, Tighe DA: Situs inversus totalis. *N Engl J Med.* 2019;380:e45