

# Nussverzehr tut Herz und Gefäßen gut

Diabetiker leben länger und gesünder, wenn sie mehr Nüsse essen. Das legt zumindest eine große Beobachtungsstudie nahe. Dabei sollte man offenbar darauf achten, welche Nussarten man auswählt.

— Diese prospektive Studie bezog 16.217 männliche und weibliche Diabetiker aus der Nurses' Health Study (1980–2014) und der Health Professionals Follow-up Study (1986–2014) ein. Bei allen wurde der Nussverzehr in Portionen von 28 g mittels eines validierten Ernährungsfragebogens abgefragt und alle 2–4 Jahre aktualisiert. Während der Beobachtungszeit von 223.682 und 254.923 Personenjahren traten 3.336 kardiovaskuläre Erkrankungen neu auf. 5.682 Probanden verstarben.

Wer wöchentlich fünf oder mehr Portionen Nüsse konsumierte, hatte ein geringeres Risiko für eine kardiovaskuläre Erkrankung als Probanden, die weniger als eine Portion pro Monat zu sich nahmen (Hazard Ratio: 0,83; 95%-Konfidenzintervall: 0,71–0,98). Für die KHK lag die Hazard Ratio bei 0,80 (0,67–0,96). Vermindert waren auch die kardiovaskuläre (0,66; 0,52–0,84) und die Gesamtmortalität (0,69; 0,61–0,77). Auf

das Schlaganfallrisiko und die Krebsmortalität hatte der Nussverzehr keine Auswirkung.

Die Analyse spezifischer Nussarten ergab, dass ein höherer Verzehr von Baumnüssen mit einem verminderten Risiko für kardiovaskuläre Erkrankungen, KHK sowie der kardiovaskulären und auch der Krebsmortalität assoziiert war. Erdnüsse hingegen senkten nur die Gesamtmortalität (jeweils  $p < 0,001$ ).

Wer nach der Diabetesdiagnose seinen Nussverzehr steigerte, hatte ein um 11% vermindertes Risiko für kardiovaskuläre Erkrankungen. Das KHK-Risiko lag um 15%, die kardiovaskuläre Mortalität um 25% und die Gesamtsterblichkeit um 27% niedriger.

Diese Assoziationen bestanden in Subgruppenanalysen fort, bei denen nach Alter und Geschlecht, BMI und Nussverzehr bei Diabetesdiagnose, Raucherstatus, Diabetesdauer oder Ernährungsqualität stratifiziert wurde.

▪ Liu G, Guasch-Ferré M, Hu Y et al. Nut consumption in relation to cardiovascular disease incidence and mortality among patients with diabetes mellitus. *Circ Res.* 2019;124:920–9

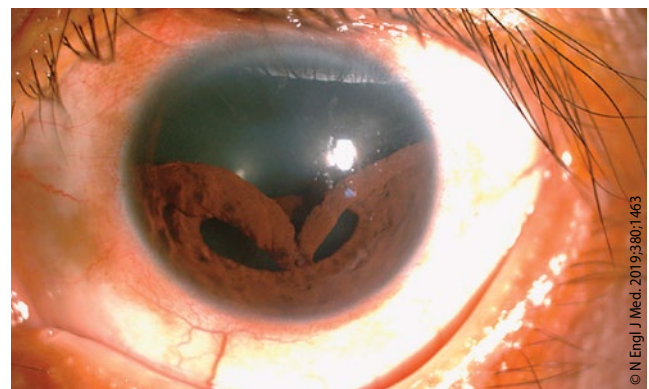
## KOMMENTAR

Zwar müssen die Mechanismen der günstigen Wirkung von Nüssen bei Diabetikern noch genauer untersucht werden, allerdings können sie z. T. durch den Gehalt an ungesättigten Fettsäuren, Ballaststoffen, Vitamin E, Folsäure, Mineralien sowie Flavonoiden und Phytosterolen erklärt werden. Durch die Aktivierung verschiedener Signalkaskaden werden u. a. Lipid- und Glukosestoffwechsel, Insulinsensitivität, Darmflora und Inflammasom günstig beeinflusst. Interessant ist, dass Baumnüsse stärkere gesundheitsfördernde Effekte haben könnten als Erdnüsse. Ein möglicher Grund ist die Nährstoffzusammensetzung. Walnüsse z. B. enthalten mehr ungesättigte Fettsäuren als Erdnüsse [Maguire LS et al. *Int J Food Sci Nutr.* 2004;55:171–8].

## Iridodialyse nach stumpfem Bulbustrau

Ein 48-jähriger Patient hatte vor einer Woche Gepäck an seinem Motorrad befestigen wollen, als das Gummiband an sein Auge schnellte. Seither litt er unter Schmerzen, unscharfem Sehen am linken Auge und monokularen Doppelbildern. Bei der Untersuchung zeigte sich eine Wunde am linken Augenlid und eine vollkommen veränderte Pupille: die Iris war verformt und hatte sich im oberen Teil – zwischen der 3- und 9-Position einer Uhr – abgelöst. Der korrigierte Visus betrug 20/40 rechts und 20/200 links. Es gab keinerlei Hinweise auf eine Luxation der Linse, eine traumatische Katarakt oder einen Schaden an der Retina.

Es handelte sich um eine traumatische Ablösung bzw. einen Abriss der Iris vom Ziliarkörper. Eine derartige Iridodialyse kann nach einem stumpfen Bulbustrau auftreten, gelegentlich auch nach einer Kataraktoperation. Im vorliegenden Fall erfolgte eine Iridoplastik. Die Form der Pupille wurde wiederhergestellt und die Seh-



Der obere Teil der deformierten Iris ist nach unten gesackt.

schärfe verbessert. Ein Jahr nach dem Unfall erreichte der Visus auf dem linken Auge wieder 20/50. Die Iris blieb nur leicht deformiert, und es ergab sich kein Hinweis auf ein Glaukom.

Prof. Dr. med. H. Holzgreve

▪ Hsiao CC, Chen WL. Traumatic Iridodialysis. *N Engl J Med.* 2019;380:1463