

Schlafapnoe stört nächtliches Schlucken

Ein geordneter Schluckakt hält im Schlaf den Pharynx sauber und beugt so Mikroaspirationen vor. Mittels aufwändiger Technik wurde nun gezeigt, dass Senioren mit Schlafapnoe hier ihre Schwierigkeiten haben.

— In eine retrospektive Fallgruppenstudie wurden zehn Patienten im Alter > 75 Jahren mit obstruktivem Schlafapnoe-Syndrom (OSAS) und einem Apnoe-Hypopnoe-Index von 43,8 einbezogen. Bei allen wurde eine Polysomnografie erstellt. Der Atem-Schluck-Akt wurde über ein Oberflächenelektromyogramm an der thyreoidalen und der suprathyreoidalen Muskulatur gemessen. Man erfasste auch den nasalen Luftstrom und die abdominellen Atemexkursionen. Alle Daten wurden mit jenen von Senioren ohne OSAS verglichen.

Die Patienten mit OSAS schluckten im Schlaf weniger häufig – und während der Apnoe- oder Hypopnoephasen gar nicht. Ein Viertel der Schluckakte fand während der Arousals nach der Apnoe-

phase statt. Die Polysomnografie zeigte eine deutliche Verzögerung zwischen dem Wiedereinsetzen der Atmung und dem Schlucken. Die längste schluckfreie Periode betrug im Mittel 70 min.

Ohne OSAS erfolgten 30% der Schluckakte nach einer Inspiration, mit OSAS waren es 40%. Die Clearance von Pharynx und Ösophagus während des Schlafs war bei den Patienten mit OSAS deutlich reduziert. Die Schluckperiode war fragmentiert, der Schlafzyklus deutlich unterbrochen und ineffektiv, und es zeigte sich eine gestörte Schlafstruktur. Der Schluckakt erfolgte fast regelhaft nach einer Inspirationsphase.

▪ Sato K, Chitose SI, Sato F, Umeno H. Deglutition and respiratory patterns during sleep in the aged with OSAS. *Laryngoscope Invest Otolaryngol.* 2018;3:500–6

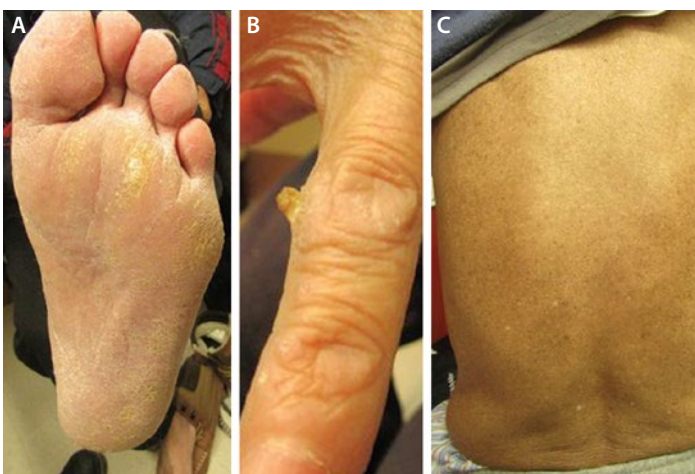
KOMMENTAR

Aufgrund des gestörten Schluckakts ist bei älteren Patienten mit OSAS die Clearance des Pharynx reduziert, was das Risiko der Aspiration von retiniertem Sekret und ggf. ösophagealem Reflux deutlich erhöht. Erschwerend kommt hinzu, dass der Schluckakt und damit die Reinigung vermehrt erst nach einer Inspirationsphase stattfindet. Diese Faktoren steigern das Risiko für Aspirationspneumonien dramatisch.

Bei rezidivierenden Aspirationen sollte daher nicht nur auf Dysphagie, sondern auch immer auf OSAS untersucht werden. Patienten mit OSAS sollten über das Risiko aufgeklärt werden und ggf. mit erhöhtem Oberkörper schlafen.

Prof. Dr. med. H. J. Heppner

Traditionelle chinesische Quacksalberei und ihre Folgen



Hyperkeratosen an der Fußsohle (A) und den Fingerrücken (B), Sommersprossen-artige Pigmentierung am Rücken (C).

Ein 73-jähriger Patient chinesischer Abstammung klagte über Müdigkeit, Schwäche und Taubheitsgefühl an Händen und Füßen, die sich seit mehreren Monaten verstärkten. Bei der Unter-

suchung fielen Hyperkeratosen an den Fußsohlen sowie an Hand- und Fußrücken auf (Abb. A, B), außerdem eine Sommersprossen-artige Pigmentierung am Rücken (Abb. C). Neurologisch bestand eine distale Neuropathie. Der Patient berichtete, dass er seit fünf Jahren täglich selbstgemachte „medizinische Kräuterbällchen“ mit bis zu 80 verschiedenen Substanzen einnahm. Auf diesen Hinweis hin wurde nach Schwermetallen gesucht. Im Urin wurde man fündig: Die Arsenkonzentration betrug 1.235 µg/l (normal < 10 µg/l).

Hyperkeratose, Hyperpigmentierung und periphere Neuropathie sind die klassischen Symptome der Arsenvergiftung. Weitere Organe können betroffen sein. Traditionelle chinesische Heilmittel und Kräutermischungen sind schon häufiger als Ursache für Intoxikationen identifiziert worden.

Sechs Monate nach Absetzen der „Kräuterbällchen“ hatten sich die Beschwerden gebessert, und der Arsenspiegel lag wieder im Normalbereich. In Deutschland werden in Apotheken verkaufte chinesische Arzneimittel kontrolliert und müssen Qualitätsmerkmale erfüllen.

Prof. Dr. med. H. Holzgreve

▪ Spilchuk V, Thompson A. Chronic arsenic poisoning from traditional Chinese medicine. *CMAJ.* 2019;191:E424