

# Hatte Ihr Patient als Baby Bronchiolitis?

**Finnische Forscher haben 10- bis 13-Jährige untersucht, die als Säuglinge eine Bronchiolitis durchgemacht hatten. Sie stellten fest, dass die Krankheit in vielen Fällen bleibende Lungenschäden verursacht.**

— 166 Säuglinge im Alter < 6 Monaten, die zwischen 2001 und 2004 wegen einer Bronchiolitis in einer finnischen Klinik behandelt wurden, wurden prospektiv verfolgt. Im Alter von 10–13 Jahren konnte bei 89 von ihnen eine Lungenfunktionsuntersuchung über eine Fluss-Volumen-Kurve gemacht werden, jeweils vor und nach inhalativer Gabe des Bronchodilatators Salbutamol. Auch 108 Kontrollpersonen wurden untersucht.

25% der ehemaligen Patienten hatten vor der Bronchodilatation eine sehr niedrige relative Einsekundenkapazität (FEV<sub>1</sub>/FVC) unterhalb der 5. Perzentile des nationalen Referenzwerts. Bei den Kontrollpersonen waren es nur 13% (p <

0,034). Nach der Gabe von Salbutamol lag das Verhältnis bei 10% vs. 4,6% (nicht signifikant).

Auch die absolute FEV<sub>1</sub> war in der Fallgruppe signifikant öfter pathologisch, sowohl vor der Bronchodilatation (25% vs. 12%, p < 0,02) als auch danach (18% vs. 4,6%, p < 0,003). Nach Berücksichtigung von Asthma bronchiale und mütterlichem Rauchen war das Risiko für einen pathologischen FEV<sub>1</sub>-Wert vor der Bronchodilatation 2,4-fach und danach 4,4-fach erhöht.

▪ Riikonen R, Lauhkonen E, Törmänen S et al. Prospective study confirms that bronchiolitis in early infancy increases the risk of reduced lung function at 10-13 years of age. *Acta Paediatr* 2018, online 21. Mai; doi: 10.1111/apa.14412

## KOMMENTAR

Die Unterschiede wurden nach der Inhalation von Salbutamol deutlicher, zudem waren viele der ehemaligen Patienten Non-Responder. Das lässt auf eine irreversible Restobstruktion der Atemwege schließen. Offenbar kommt es im Gefolge einer Bronchiolitis im Säuglingsalter zu bleibenden Umbauvorgängen in der Lunge. Betroffene Kinder sollten in der Folge auf Atemwegssymptome kontrolliert werden, ab dem Schulalter auch durch Lungenfunktionsuntersuchungen. Womöglich kann man die Umbauvorgänge präventiv beeinflussen, z. B. durch antiinflammatorische Therapien. ■

Prof. em. Dr. med. Dr. h. c. D. Reinhardt

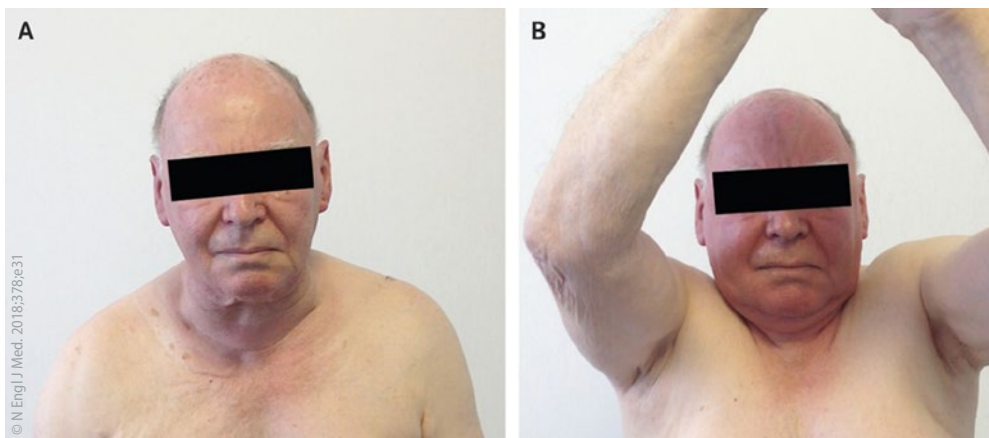
## Beim Kommando „Hände hoch!“ schwillt ihm der Kopf

Ein 77-jähriger Mann kam zur Abklärung einer subklinischen Hyperthyreose in die endokrinologische Abteilung. Er hatte keine Symptome einer Überfunktion, auch keine Atemnot oder Dysphonie als Hinweis auf eine Trachealkompression. Die Schilddrüse war palpatorisch vergrößert, aber ohne Knoten und ohne zervikale Lymphadenopathie. Der Spiegel des Thyreotropin (TSH) war grenzwertig niedrig, jene der Schilddrüsenhormone normal.

Bei der körperlichen Untersuchung fiel jedoch ein Pemberton-Zeichen auf: Beim Anheben beider Arme, dem Pemberton-Manöver, kam es zu einer lividen Verfärbung, einer Rötung und einer Schwellung des Gesichts, teils auch der Halsregion. Daraufhin wurde ein Hals-CT angefertigt, das eine vergrößerte Schilddrüse zeigte, die die Venae subclavia und jugularis einengte und die Trachea leicht nach links verdrängte.

Das Pemberton-Zeichen ist ein Hinweis auf eine obere Einflusstauung, ein Vena-cava-superior-Syndrom. Ursache ist meist eine Gewebsvermehrung im Mediastinum, die den venösen Rückfluss aus der oberen Körperhälfte behindert. Bei diesem Patienten war es eine substernale, gutartige Struma, die operativ entfernt wurde. Mit einer Schilddrüsenhormonsubstitution war er nach sechs Monaten wohl auf und euthyreot. ■

Prof. Dr. med. H. Holzgreve



Pemberton-Manöver zum Nachweis einer oberen Einflusstauung.

▪ Abu-Shama Y, Cuny T. Pemberton's sign in a patient with a goiter. *N Engl J Med*. 2018;378:e31