

# MRT trotz ungeeigneten Schrittmachers

**Auch wenn ein Patient einen Schrittmacher oder Defibrillator ohne MRT-Zulassung trägt, können ohne Gefahr Kernspin-Untersuchungen außerhalb des Thorax durchgeführt werden.**

— Eine MRT-Untersuchung kann implantierte Herzschrittmacher oder Defibrillatoren (ICD) erwärmen und die Geräteprogrammierung verändern. Diese Untersuchungen sind daher prinzipiell nur bei primär MRT-fähigen Geräten und Sonden mit entsprechender Zulassung gestattet.

In den USA wollte man nun die Risiken nicht MRT-fähiger Geräte bei 1,5-Tesla-MRT-Untersuchungen außerhalb des Thoraxraums erforschen. Für die Anlage eines großen prospektiven Registers wurde bei 1.000 Schrittmacher- und 500 Defibrillator-Patienten eine MRT durchgeführt. Die Geräte wurden vorher abgefragt und die Programmierung ggf. korrigiert. Nach der Untersu-

cung wurden sie erneut abgefragt. Der primäre Endpunkt war definiert als Tod, Fehlfunktion oder elektrischer Reset des Geräts, induzierte Arrhythmie oder Verlust des kardialen Signals („capture“). Sekundärer Endpunkt waren Veränderungen in den Geräteeinstellungen.

Todesfälle, Sondenfehler, Verluste der Stimulierbarkeit und ventrikuläre Arrhythmien traten nicht auf. Es kam zu sechs selbstlimitierenden Episoden von Vorhofflimmern und sechs Fällen mit partiellem elektrischem Reset. Ein ICD konnte sowohl vor als auch nach der MRT nicht ausgelesen werden.

Auch eine weitere MRT führte nicht zu einer Erhöhung der Rate schwerwiegender Komplikationen.

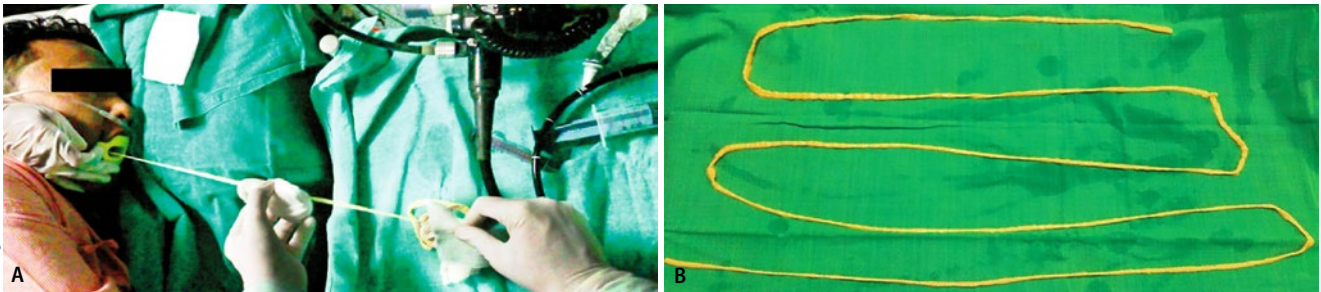
▪ Russo RJ, Costa HS, Silva PD et al. Assessing the risks associated with MRI in patients with a pacemaker or defibrillator. *N Engl J Med.* 2017;376:755–64

## KOMMENTAR

Die Daten des US-Registers zeigen, dass extrathorakale MRT auch bei Patienten mit nicht MRT-fähigen Schrittmachern und Defibrillatoren möglich sind, wenn entsprechende Protokolle zur Patientenauswahl sowie die Programmierung der Geräte vorgenommen werden. In enger Kooperation zwischen Radiologen und betreuenden Ärzten kann daher wesentlich mehr Schrittmacher- und ICD-Trägern eine MRT angeboten werden als zuvor. Auf Daten zu thorakalen MRT müssen wir allerdings noch warten. ■

Prof. Dr. P. W. Radke

## Dieser elende Untermieter muss raus!



**A:** Bergung eines Bandwurms mit Biopsiezange und Händen. **B:** Extrahierter Schweinebandwurm von 188 cm Länge.

Ein 48-jähriger Mann klagte seit zwei Monaten über unspezifische abdominelle Beschwerden und Leistungsschwäche. Er sah sehr blass aus, was bei einem Hb-Wert von 9,2 g/dl kein Wunder war. Bei der Koloskopie fand man Proglottiden im Bereich des Rektosigmoids. Die anschließende Ösophago-Gastro-Duodenoskopie zeigte, dass der Bandwurmkopf sich im proximalen Duodenum befand und der Wurm sich weiter nach distal erstreckte. Mit der Biopsiezange wurde der Kopf beherzt erfasst und der Wurm herausgezogen (Abb. A). Er stellte sich als Schweinebandwurm von 188 cm Länge heraus (Abb. B).

Die endoskopische Entfernung eines Bandwurms ist nicht unbedingt erforderlich, vielmehr besteht die Standardtherapie in der Anwendung von Praziquantel oder Albendazol. Wahrscheinlich hat es den Endoskopiker aber doch in der Zange gejackt. Die ganze spektakuläre Prozedur wurde auch noch auf Video aufgenommen. Sicherheitshalber gab man sich auch nicht mit der mechanischen Entfernung des Bandwurms zufrieden, sondern behandelte doch mit Praziquantel. Einen Monat nach der Wurmextraktion fühlte sich der Patient wohl.

■ Prof. Dr. med. H. S. Fülle

▪ Philips CA, Sahney A (abbyphilips@gmail.com). *Taenia solium.* *N Engl J Med.* 2017;376:e4