

# COPD-Patienten inhalieren nicht gut

Forscher haben einen Monat lang die Nutzung von Inhalationsgeräten lückenlos technisch überwacht. Die Untersuchung zeichnet ein desolates Bild der Therapieadhärenz von COPD-Patienten.

— 244 COPD-Patienten im mittleren Alter von 71 Jahren mit einer FEV<sub>1</sub> von im Schnitt 1,3 l wurden nach einem Klinikaufenthalt wegen einer akuten Exazerbation mit einem Salmeterol/Fluticason-Diskus-Inhaler ausgestattet. 59% wiesen Zeichen einer leichten bis moderaten kognitiven Beeinträchtigung auf. Allen wurde erneut die zweimal tägliche korrekte Anwendung des Geräts erklärt.

Der Inhaler war mit einer Vorrichtung zur akustischen Aufzeichnung der Inhalation ausgestattet, außerdem konnte er die Anwendungszeit und das Zeitintervall zwischen den Dosen erfassen. So konnten 26–30 Tage lang Anwendungsfehler ermittelt werden.

Nur 22,6% der Dosen wurden zum richtigen Zeitpunkt inhaliert. Nur 6% der Patienten erreichten eine Thera-

pietreue > 80%. Es fanden sich grob gesagt drei Typen von Anwendern. Typ 1 (34% der Probanden) nutzte den Inhaler selten und hatte eine ungenügende Inhalationstechnik. Typ 2 (25%) verwendete zwar das Gerät häufig und zur richtigen Zeit, allerdings fand sich eine hohe Fehlerrate bei der Inhalation. Typ 3 (36%) machte im Prinzip alles richtig.

Schlechte Lungenfunktionsdaten und viele Komorbiditäten waren prädiktiv für eine ungenügende Technik. Höheres Alter und mehr kognitive Defizite führten zur geringeren, unpünktlichen Anwendung. Ein Viertel der Patienten war sozial isoliert, ein Drittel zeigte Hinweise auf Gebrechlichkeit.

▪ Sulaiman I et al. Objective assessment of adherence to inhalers by patients with chronic obstructive pulmonary disease. *Am J Respir Crit Care Med.* 2017;195:1333–43

## KOMMENTAR

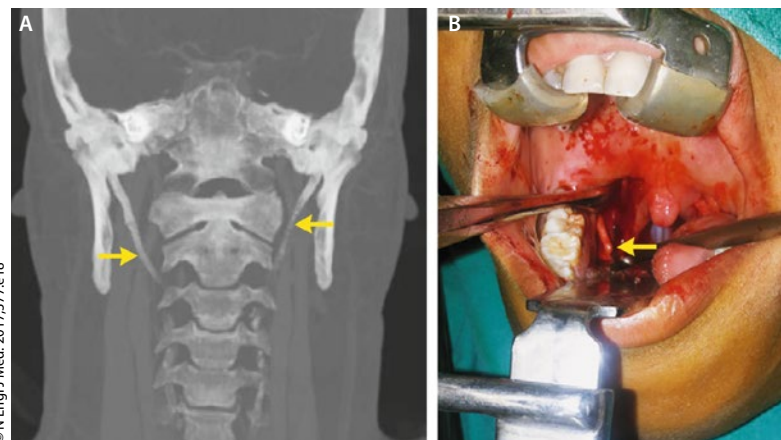
Dies ist die erste Adhärenzstudie, die ein Device mit elektronischer Aufzeichnung einsetzt. Diese elegante Überwachung liefert viel zuverlässigere Daten als jede Selbstauskunft. Die Ergebnisse sind – mal wieder – frustrierend. Erschwerend kommt hinzu, dass die Teilnehmer wussten, dass ihre Therapietreue überwacht wurde, was die Adhärenz erfahrungsgemäß eher steigert. Es könnte aber sein, dass die meist Älteren die Information gleich wieder vergaßen. Inhalationstherapie ist kompliziert. Vielleicht verlangen wir von den sozial isolierten und kognitiv beeinträchtigten Patienten zu viel. Dennoch sollten Behandler den Stein des Sisyphos in Schulungen immer wieder hochrollen.

Prof. Dr. med. H. S. Fießl

## Das war kein Fremdkörper im Rachen

Ein 35-jährige Mann suchte einen HNO-Arzt auf, weil er seit Monaten ein Fremdkörpergefühl im Rachen sowie teils in das rechte Ohr ausstrahlende Halsschmerzen hatte. Das Schlucken bereitete dagegen keine Probleme. Bei der Untersuchung konnte man eine knochenharte Vorwölbung in der rechten Fossa tonsillaris palpieren. Das CT zeigte zwei deutlich elongierte Processus styloidei und eine Verknöcherung des Ligamentum stylohyoideum (Abb. A). Die Länge dieser Processus betrug bei dem Patienten rechts 5,5 und links 5,2 cm. Üblicherweise sind diese Knochenfortsätze des Schläfenbeins an der Schädelbasis 2,5–3 cm lang.

Somit war die Diagnose eines Stylohyoid-Syndroms zu stellen, das auch als Eagle-Syndrom bekannt ist – nach dem Erstbeschreiber, dem US-amerikanischen Arzt Watt Weems Eagle. Es handelt sich um eine seltene Veränderung, die durch die klinische Trias Halsschmerzen, Fremdkörpergefühl im Rachen und Dysphagie gekennzeichnet ist. Der Patient unterzog sich einer Tonsillostyloidektomie. Während der Operation konnte der verlängerte Processus styloideus deutlich dargestellt werden (Abb. B). Unmittelbar nach der Kürzung der Knochenfortsätze war der Patient beschwerdefrei. Auch sechs Monate später ging es ihm noch gut.



A: Elongierte Processus styloidei mit verknöchertem Ligamentum stylohyoideum (Pfeile). B: Präparation des rechten Processus (Pfeil).

Prof. Dr. med. H. S. Fießl

▪ Elmas F, Shrestha BL. Eagle's syndrome. *N Engl J Med.* 2017;377:e18