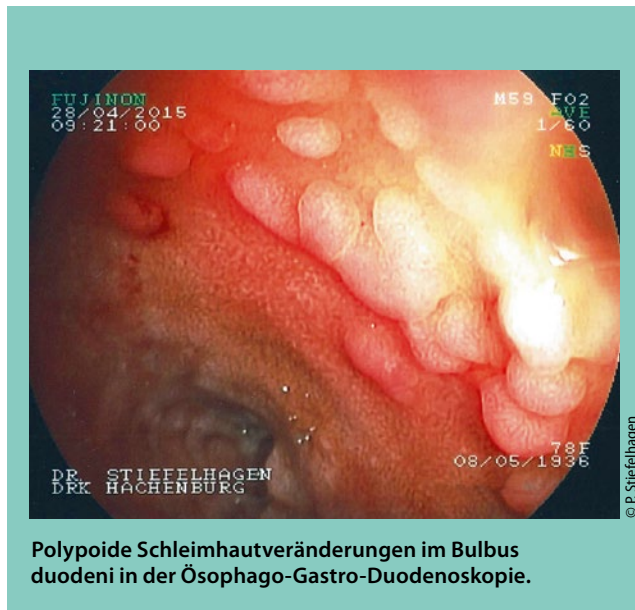


BLICKDIAGNOSE-QUIZ



Polypoide Schleimhautveränderungen im Bulbus duodeni in der Ösophago-Gastro-Duodenoskopie.

Schleimhautveränderungen

Polypöse Strukturen im Bulbus duodeni

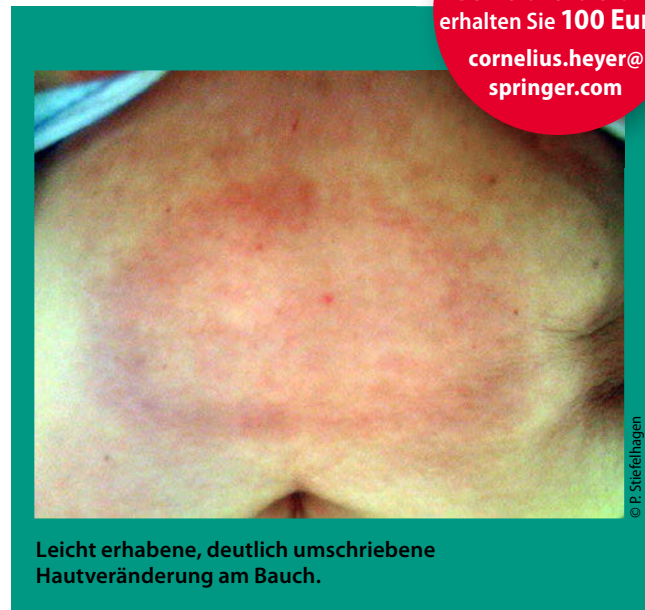— Ein 24-jähriger Patient klagte über diffuse Magenbeschwerden. Unabhängig von der Mahlzeit verspüre er einen manchmal über Stunden anhaltenden Druck in der Magengegend. Der Appetit sei gut, Gewicht habe er nicht verloren. Der Stuhlgang sei unauffällig.

Bei der klinischen Untersuchung ergab sich kein krankhafter Befund. Auch die Laborwerte (Blutsenkungsgeschwindigkeit, Blutbild, Leberwerte, Lipase) waren im Normbereich. Die abdominalen Organe stellten sich bei der sonografischen Untersuchung unauffällig dar. Bei der Ösophago-Gastro-Duodenoskopie fanden sich im Bulbus duodeni multiple polypoide Schleimhautveränderungen.

Worum handelt es sich?

- A) Adenome
- B) Erosive Bulbitis
- C) Magenschleimhaut-Heterotopie
- D) Morbus Whipple
- E) Duodenalkarzinom

Auflösung auf Seite 96.



Leicht erhabene, deutlich umschriebene Hautveränderung am Bauch.

Hautrötung

Ein nicht juckender Fleck am Bauch

— Eine 54-jährige Patientin bemerkte morgens bei Duschen eine umschriebene Hautveränderung am Bauch. Die Stelle war leicht erhaben, juckte und schuppte nicht.

Worum handelt es sich?

- A) Insektenstich
- B) Erythema migrans bei Borreliose
- C) Umschriebene Allergie
- D) Tinea corporis

Auflösung auf Seite 96.

→ Dr. med. Peter Stiefelhagen

DRK-Krankenhaus, Alte Frankfurter Str. 12, D-57627 Hachenburg



Weitere Fälle finden Sie online!

Hier können Sie in unserer umfangreichen Sammlung stöbern und Ihren diagnostischen Riecher testen.

→ www.springermedizin.de/blickdiagnose

Stellen Sie uns Ihren Fall vor. Bei Veröffentlichung erhalten Sie **100 Euro!**
cornelius.heyer@springer.com