

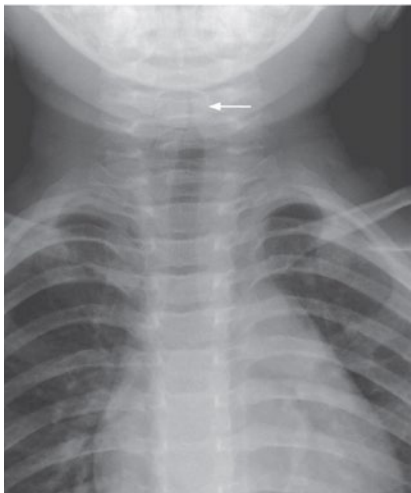
Kirchturm- Zeichen bei Krupp

— Ein einjähriger männlicher Säugling wurde mit seit drei Tagen bestehendem intermittierendem Fieber, bellendem Husten und Heiserkeit vorgestellt. Bei der Untersuchung wies das Kind vergrößerte Halslymphknoten und einen hörbaren Stridor auf, es bestanden allerdings keine Atemnot und kein vermehrter Speichelfluss. Die Inspektion des Nasen-Rachenraums ließ keine abnormen Befunde erkennen.

In der Thoraxaufnahme zeigte sich ein typisches Kirchturm-Zeichen, das durch eine subglottische Einengung der Trachea entsteht (Pfeil), die an einen Kirchturmspitze erinnert. Dieser Befund ist hinweisend auf die Diagnose einer Laryngotracheobronchitis oder einen Krupp. Der kleine Patient wurde mit 5 mg Dexamethason behandelt, worunter sich die Symptomatik aber nicht besserte, sondern zusätzlich Atemnot auftrat. Nach stationärer Aufnahme, Sauerstoffbeatmung und Inhalationen mit Adrenalin wurde das Kind nach vier Tagen gebessert entlassen.

H. S. FÜESSL ■

■ C.-C. Huang und S.L. Shih (Mackay Memorial Hospital Taipei, Taiwan Korres.: hcc5306@ms1.mmh.org.tw) Steeple sign of croup. *New Engl J Med* 2012; 367: 66



© New Engl J Med 2012; 367: 66

Subglottische Einengung der Trachea (Pfeil) bei Krupp.