

## Lungenembolie nach Wirbelsäulenoperation

# Was steckt denn da in der Pulmonalarterie?

Eine Woche nach einer Vertebroplastie klagte ein Patient plötzlich über Luftnot und atemabhängige linksseitige Thoraxschmerzen. Die Verdachtsdiagnose „Lungenembolie“ wurde computertomografisch bestätigt. Zur Überraschung der Untersucher zeigte sich ein spiralförmiger Fremdkörper im Bereich des Hauptstamms der linken Arteria pulmonalis.

Bei dem 47-jährigen Patienten wurde bereits vor einigen Jahren eine dorsale Spondylodese von LWK 4 auf SWK 1 bei Spondylolisthesis durchgeführt. Wegen einer Auslockerung der Schrauben wurde jetzt die Indikation für eine Revisionsoperation gestellt. Im Rahmen dieses operativen Eingriffes wurde Kyphoplastiezement eingebracht, um eine ausreichende Festigkeit der Schrauben zu erreichen. Die intraoperative CT-Kontrolle zeigte, dass kleinere paravertebrale Venen mit Kyphoplastiezement ausgegossen waren. Ansonsten verlief der Eingriff komplikationslos.

### Lungenembolie nach der Op.

Eine Woche nach dem Eingriff klagte der Patient über plötzlich einsetzende, atemabhängige, linksthorakale Schmerzen und Dyspnoe. Das EKG zeigte einen inkompletten Rechtsschenkelblock als möglichen Hinweis auf eine rechtsventrikuläre Belastung. Computertomogra-



Das Corpus delicti: der operativ entfernte Knochenzement.

fisch wurde die Verdachtsdiagnose „Lungenembolie“ bestätigt: im mediobasalen Unterlappensegment links fand sich ein kleiner Lungeninfarkt.

### Fremdkörper in der A. pulmonalis

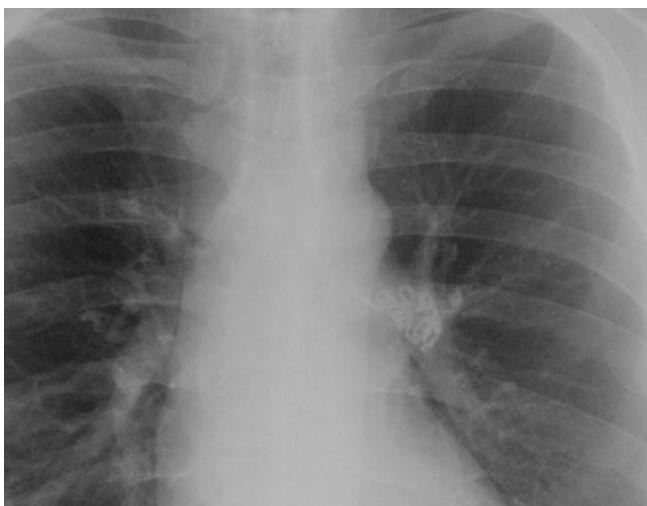
Ein überraschender Befund bot sich im Hauptstamm der linken Arteria pulmonalis. Hier zeigte sich ein spiralförmig imponierender Fremdkörper mit metallischer Struktur. Zusätzlich wurde ein 2 cm langes Drahtfragment in der

Segmentarterie des rechten Unterlappens nachgewiesen. Bei diesem Fremdkörper wurde von radiologischer Seite zunächst ein abgescherter Seldinger-Draht diskutiert, was jedoch bei fehlendem perioperativen invasiven hämodynamischen Monitoring ausgeschlossen ist. Deshalb wurde vermutet, dass es sich bei dem Fremdkörper um Knochenzement handelte. Da dieser mit der A. pulmonalis verbacken war, war eine interventionelle Entfernung nicht möglich. Der Knochenzement musste deshalb operativ unter Einsatz der Herz-Lungen-Maschine entfernt werden. Der postoperative Verlauf gestaltete sich komplikationslos. Die bereits präoperativ eingeleitete Antikoagulation wurde für weitere sechs Wochen fortgeführt.

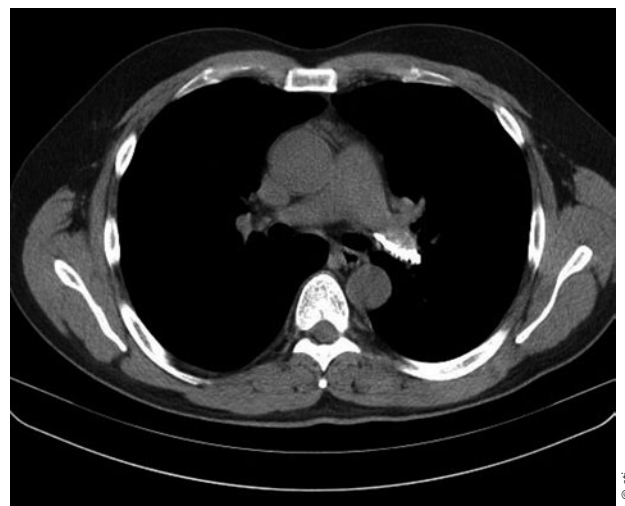DR. MED. PETER STIEFELHAGEN ■

### Fabula docet

Eine Lungenembolie durch Knochenzement nach Vertebroplastie ist sicherlich eine sehr seltene, aber vital bedrohliche Komplikation. Ursache ist das Einbringen von Knochenzement in die paravertebralen Venenplexus.



Röntgen-Thorax: Spiralförmiger Fremdkörper im Bereich der A. pulmonalis links.



Computertomografie: Knochenzement im Hauptstamm der A. pulmonalis links.