

editorial _____

3 Kostenreduktion und Qualitätssteigerung in der MS-Therapie – ein Widerspruch?

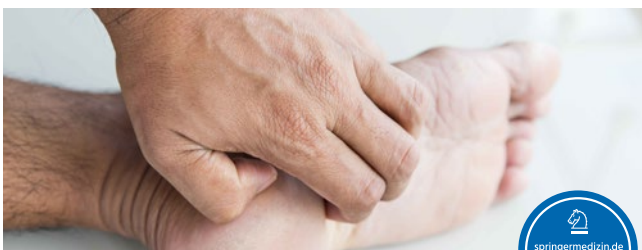*Volker Limmroth, Köln-Merheim,
Hans-Christoph Diener, Essen*

journal club _____

9 Studien für Sie kommentiert

Das Wichtigste aus internationalen Journals

zertifizierte fortbildung _____



36 Akute Intoxikation und neurologische Folgen des Missbrauchs

*Alkoholfolgeerkrankungen
Klaus Jahn, Bad Aibling*

43 CME-Fragen

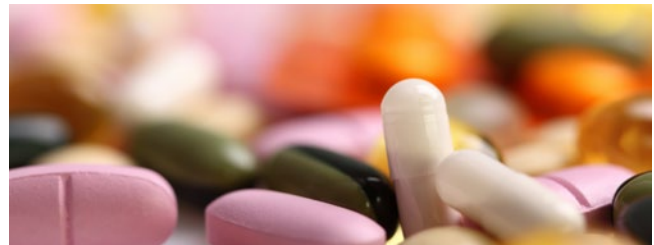

44 Psychopharmaka bei Menschen mit Intelligenzminderung

*Herausforderungen der medikamentösen Therapie bei kognitiven Defiziten
Knut Hoffmann, Bochum*

48 CME-Fragen

aktuell _____



6 „Nach drei Monaten sollten Sie versuchen, abzusetzen!“

Parkinson-Experte Professor Richard Dodel, Essen, über den leitliniengerechten Einsatz von Antipsychotika bei Morbus Parkinson

54 Die Neurologie wird zunehmend „intensiver“

Themenspiegel der Arbeitstagung Neurointensivmedizin 2017 in Wien

rubriken _____

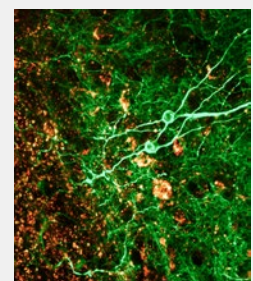
50 infopharm

59 editorial board | impressum | kontakt

titelbild

Hippocampus

Konfokale Lichtmikroskopaufnahme eines Schnittes durch den Hippocampus des Gehirns. Neurone wurden mit einem grünen fluoreszierenden Protein markiert. Ebenfalls sichtbar sind Ionenkanäle (goldfarbene Markierung).



© Titelbild: Guerin, C.J./Phd/Mic Toxicology Unit / Science Photo Library