

editorial _____

- 3 Prävention und Therapie von psychiatrischen Traumafolgeerkrankungen bei Flüchtlingen
Mathias Berger, Freiburg

journal club _____

- 10 Studien für Sie kommentiert
Das Wichtigste aus internationalen Journals

zertifizierte fortbildung _____



- 40 Was Sie über Neurogeriatrie wissen sollten
Max Nedelmann – Pinneberg, Hamburg-Eppendorf



- 45 CME-Fragen



- 47 Anorexia nervosa – wie behandeln?
Evidenzbasierte Therapie der anorektischen Störungen
Gabriele Gerlach und Stephan Herpertz, Bochum



- 52 CME-Fragen

aktuell _____



- 6 „Wir brauchen eine gestufte Interventionskette“

Interview zur psychosozialen Versorgung von Flüchtlingen mit Dr. Iris Hauth, DGPPN-Präsidentin, Ärztliche Direktorin, Zentrum für Neurologie, Psychiatrie, Psychotherapie und Psychosomatik Alexianer St. Joseph-Krankenhaus, Berlin-Weißensee

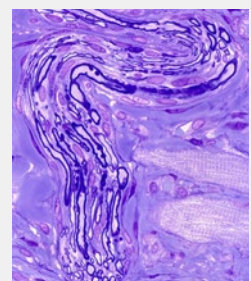
rubriken _____

- 54 infopharm
- 60 InFo Neurologie & Psychiatrie online – Auf zwei Wegen zum Ziel
- 62 buchtipps
- 63 editorial board | impressum | kontakt

titelbild

Markhaltiger Nerv

Lichtmikroskopische Aufnahme eines Schnitts durch einen peripheren myelinisierten Nerv. Die Myelinscheiden der Axone sind tiefblau gefärbt. Vergrößerung: etwa 300-fach.



© Titelbild: MICROSCAPESCIENCE PHOTO LIBRARY / Agentur Focus