

editorial

3 Wir „knacken“ die komplizierten Fälle

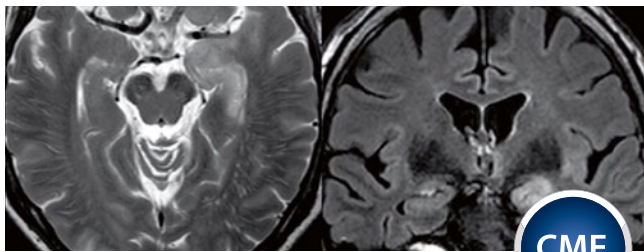
HSHC und seltene Erkrankungen – eine Chance für die Neurologie
Christian Gerloff, Hamburg-Eppendorf

journal club

10 Studien für Sie kommentiert

Das Wichtigste aus internationalen Journals

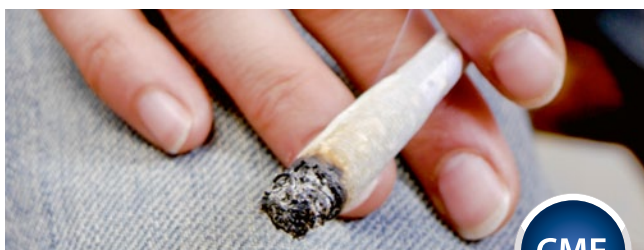zertifizierte fortbildung



42 Amnesie, Epilepsie, Enzephalitis Bildgebung und klinische Syndrome bei akuten Hippocampusläsionen

Sigrid Reuter und Thorsten Bartsch, Kiel

49 CME-Fragen



50 Cannabisentzugssyndrom: Craving, innere Unruhe und Depressivität

Udo Bonnet, Castrop-Rauxel

53 Kasuistik

54 CME-Fragen

aktuell



8 „Man sieht, dass sich durch Psychotherapie im Gehirn etwas ändert“

Professor Tilo Kircher im Interview zur Bildgebung bei psychischen
Krankheiten

56 Fortbildung Neuro Update

Endovaskuläre Therapie – besser als ihr Ruf?
Notfalltherapie: Nasenspray unterbricht epileptischen Anfall
Demenz: Auch eine Frage der Gene

rubriken

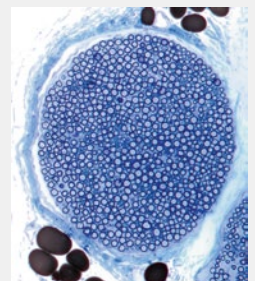
61 In|Fo|Pharm

65 Editorial Board | Impressum | Kontakt

Zum Titelbild dieser Ausgabe

Ischiasnerv

Lichtmikroskopische Aufnahme eines
Schnitts durch ein Nervenbündel aus
dem Ischiasnerv. Myelinscheiden
(dunkelblaue Kreise) umgeben die
Axone (hellblaue Punkte); Perineurium
(hellblau) und Fettzellen (dunkelbraun)
umgeben das Nervenbündel.



© Gschmeisner/SPL / Agentur Focus (Titelbild)