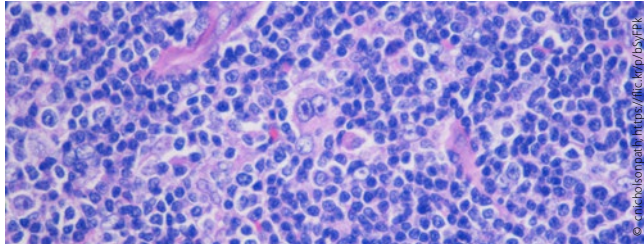


editorial

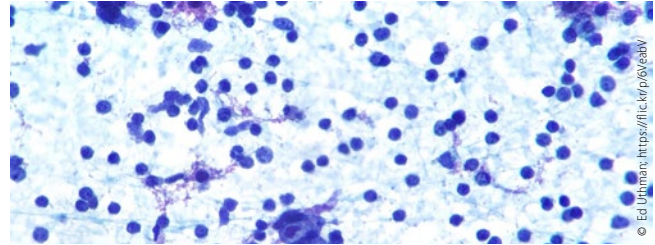
- 3 **Schwerpunkt Hodgkin-Lymphom**  
Evidenzbasierte Therapie in Zeiten neuer Substanzen  
*Paul J. Bröckelmann*

schwerpunkt



- 10 **Schwerpunkt Hodgkin-Lymphom – Teil 1**  
Evidenzbasierte Erstlinientherapie des Hodgkin-Lymphoms  
*Jesko Momotow und Andreas Engert*
- 16 **Schwerpunkt Hodgkin-Lymphom – Teil 2**  
Behandlung des refraktären/rezidierten Hodgkin-Lymphoms  
*Sarah Gillissen und Bastian von Tresckow*
- 21 **Schwerpunkt Hodgkin-Lymphom – Teil 3**  
Checkpointinhibition beim Hodgkin-Lymphom  
*Paul J. Bröckelmann*

journal club



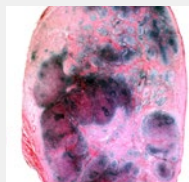- 26 **Hodgkin-Lymphom im fortgeschrittenen Stadium**  
BEACOPP<sub>eskaliert</sub> oder ABVD: Lässt sich durch PET-Steuerung die Therapie deeskaliert fortsetzen?  
*Paul J. Bröckelmann*
- 28 **Bei schwerwiegenden Blutungskomplikationen**  
Gegenmittel gegen Faktor-Xa-Hemmer  
*Hans-Christoph Diener*
- 30 **Adenomtherapie**  
Sind Resektion und Randablation neuer Standard?  
*Dieter Schilling*
- 31 **Stuhltransit bei Schmerzpatienten**  
Was tun bei der Obstipation unter Opioiden?  
*Hermann S. Fießl*
- 33 **Systemtherapie als Impulsgeber für eine Lokalthherapie beim resektablen Pankreaskarzinom**  
FOLFIRINOX nach Resektion von Pankreaskarzinomen setzt neue Maßstäbe  
*Sabine Semrau und Dorota Lubgan*
- 35 **Lungenkarzinom**  
Wie hilft die EBUS-Elastografie beim mediastinalen Staging?  
*Wolfgang Gesierich*
- 37 **Fortgeschrittenes und metastasiertes Melanom**  
Dabrafenib/Trametinib: Hohe 5-Jahres-OS-Raten  
*Andreas Schalhorn*

ANZEIGE

Titelbild

**Hodgkin-Lymphom**

Das Titelbild zeigt Teile eines Lymphknotens, der ein nodulär sklerosierendes Muster eines Hodgkin-Lymphoms aufweist, unter dem Lichtmikroskop.

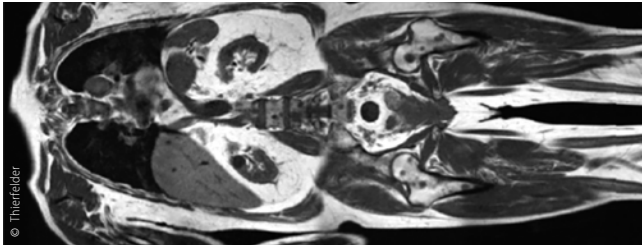


© Titelbild: BIOPHOTO ASSOCIATES / SCIENCE PHOTO LIBRARY

Hier steht eine Anzeige.



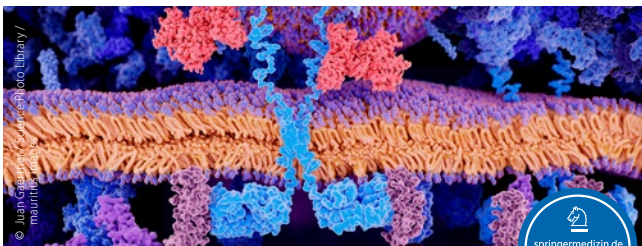
neues aus der forschung



39 Trends und Daten aus der Onkologie

Metastasen bei Darm- und Lungenkrebs: Schnellere Detektion im Ganzkörper-MRT  
Therapie mit Checkpointhemmern: Mutationslast sagt Ansprechen vorher  
Hodgkin-Lymphom: Ist eine EBV-Infektion die Ursache?  
Chemotherapie und Immuncheckpointblockade: Mehr Nebenwirkungen bei Kombination

zertifizierte fortbildung



41 Ätiologie, Management und ethische Aspekte

Nebenwirkungen von CAR-T-Zellen  
*Kathrin Heinrich, Viktoria Blumenberg, Michael von Bergwelt-Baildon und Sebastian Kobold*

46 CME-Fragen



onkologie aktuell

47 Jahreskongress der DGU  
Gute Schnitte: MRT in der Uroonkologie

praxis aktuell



54 Weiterbildung der Medizinischen Fachangestellten  
Diese Fördergelder gibt es

55 Entlassmanagement  
Ärzte plädieren für Standardisierung

56 Kollegen schreiben oft unverständlich  
„Die Qualität von Arztbriefen ist verbesserungswürdig“

58 Abrechnungstipp  
So rechnen Sie IGeL korrekt ab

59 Datenschutz in der Arztpraxis – Teil 5  
Weitergabe von Daten und Datenübertragung – nur mit Einwilligung?

61 Start des TSVG  
Neuer Regressschutz

62 Leitfaden für Ärzte  
Nebenwirkungen richtig melden

rubriken

49 infopharm  
63 Editorial Board | Impressum | Kontakt

Kooperationspartner



Kontakt:  
Sachsenring 57  
50677 Köln  
Tel.: 0221 9987980  
Fax: 0221 99879822  
Geschäftsführung:  
Armin Goetzenich

Hier steht eine Anzeige.



## übersicht der referierten studien

titel	zeitschrift	autor	referat & kommentar	seite
<b>Tumoren des Gastrointestinaltrakts [C15–C26]</b>				
Adenomtherapie: Sind Resektion und Randablation neuer Standard?	Gastroenterology. 2019;156(3):604-13	Klein A et al.	Dieter Schilling, Mannheim	31
Systemtherapie als Impulsgeber für eine Lokalthherapie beim resektablen Pankreaskarzinom: FOLFIRINOX nach Resektion von Pankreaskarzinomen setzt neue Maßstäbe	N Engl J Med. 2018;379(25):2395-406	Conroy T et al.	Sabine Semrau und Dorota Lubgan, Erlangen	33
<b>Tumoren der Atmungsorgane und sonstiger intrathorakaler Organe [C30–C39]</b>				
Lungenkarzinom: Wie hilft die EBUS-Elastografie beim mediastinalen Staging von Lungenkrebs?	Respiration. 2018; 97(4):337-47	Verhoeven RL et al.	Wolfgang Gesierich, München	35
<b>Melanom und sonstige bösartige Neubildungen der Haut [C43-C44]</b>				
Fortgeschrittenes und metastasiertes Melanom: Dabrafenib/Trametinib: Hohe 5-Jahres-OS-Raten	N Engl J Med. 2019;381(7):626-36	Robert C et al.	Andreas Schalhorn, München	37
<b>Tumoren des lymphatischen, blutbildenden und verwandten Gewebes [C81–C96]</b>				
Hodgkin-Lymphom im fortgeschrittenen Stadium: BEACOPP <sub>eskaliert</sub> oder ABVD: Lässt sich durch PET-Steuerung die Therapie deeskaliert fortsetzen?	Lancet Oncol. 2019;20(2):202-15	Casasnovas RO et al.	Paul Bröckelmann, Köln	26
<b>Supportivtherapie</b>				
Bei schwerwiegenden Blutungskomplikationen: Gegenmittel gegen Faktor-Xa-Hemmer	N Engl J Med. 2019;380(14):1326-35	Connolly SJ et al.	Hans-Christoph Diener, Essen	28
Stuhltransit bei Schmerzpatienten: Was tun bei der Obstipation unter Opioiden?	Gut. 2018;68(3):434-44	Luthra P et al.	Hermann S. Fießl, München	31