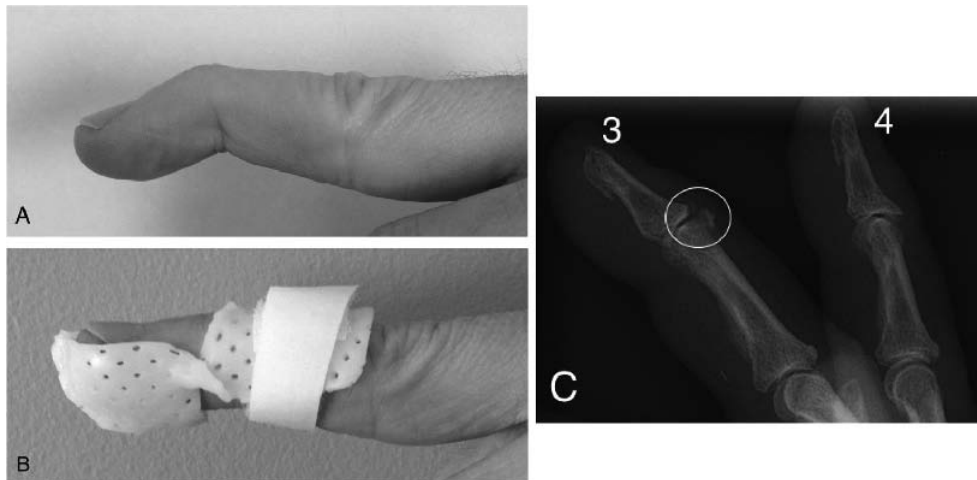


## Doigt en maillet « osseux »

### Bony mallet finger

D. Tourdias · C. Argote · M. Colsy

Reçu le 4 janvier 2014 ; accepté le 28 avril 2014  
© SFMU et Springer-Verlag France 2014



**Fig. 1** Doigt en maillet encore appelé *mallet finger* ou *drop finger*.

A : aspect clinique classique : position tombante permanente de la troisième phalange ; B : exemple de traitement fonctionnel par orthèse sur mesure thermoformée ; C : radiographie de profil objectivant une avulsion osseuse minimale (cercle) au niveau du 3<sup>e</sup> doigt (3) ; à titre de comparaison, noter l'aspect normal du 4<sup>e</sup> doigt (4)

Un patient de 36 ans se présente aux urgences pour déformation douloureuse du troisième doigt de la main droite. L'interrogatoire retrouve un traumatisme direct de ce doigt, décrit comme bénin, avec un ballon de handball. À l'examen, on retrouve une articulation interphalangienne distale (IPD) douloureuse au niveau de sa face dorsale avec une phalange distale spontanément tombante donnant un aspect de doigt en maillet (Fig. 1A). Cette déformation est réductible à la mobilisation passive mais l'extension active de la troisième phalange est impossible, signant ainsi la rupture de l'appareil extenseur au niveau de son insertion distale. La radiographie de profil retrouve une fracture de la base de la phalange distale au niveau de sa face dorsale correspondant à l'arrachement de l'insertion phalangienne du tendon de l'extenseur commun des doigts (Fig. 1C). Comme lors d'une atteinte tendineuse pure, cette forme osseuse simple de doigt en maillet relève

le plus souvent d'un traitement orthopédique qui consiste à immobiliser l'articulation IPD en extension par le biais d'une attelle et ce pendant une durée minimale de six semaines [1]. L'orthèse peut être selon les cas soit de type Stack (au mieux sur mesure) (Fig. 1B), soit de type Zimmer sous forme de tuile dorsale, d'attelle palmaire ou encore de « Chapeau Mexicain ». Il est primordial d'insister auprès du patient sur l'importance de porter l'orthèse en permanence et d'interdire toute flexion de l'articulation IPD durant la période d'immobilisation. Une surveillance régulière en milieu spécialisé est nécessaire afin d'évaluer l'observance, la tolérance et l'efficacité du traitement. Notons qu'il faut distinguer cette forme osseuse simple de la véritable fracture articulaire qui peut nécessiter une intervention chirurgicale si le fragment osseux est déplacé ou correspond à plus d'un tiers de la surface articulaire et en cas de subluxation palmaire de la phalange distale [1].

D. Tourdias (✉) · C. Argote · M. Colsy  
Service d'accueil des urgences - Smur, centre hospitalier  
Sud Gironde, rue Paul Langevin, F-33210 Langon, France  
e-mail : tourdiasdamien@yahoo.fr

### Référence

1. Bendre AA, Hartigan BJ, Kalainov DM (2005) Mallet finger. *J Am Acad Orthop Surg* 13:336–44