Ann. Fr. Med. Urgence (2013) 3:252
DOI 10.1007/s13341-013-0298-x

IMAGES EN MÉDECINE D'URGENCE / *IMAGES IN EMERGENCY MEDICINE*

Une caverne tuberculeuse

Tuberculosis on CT-scan

N. Beau · E. Ferretti · Y.-E. Claessens

Reçu le 10 janvier 2013 ; accepté le 12 février 2013
© SFMU et Springer-Verlag France 2013

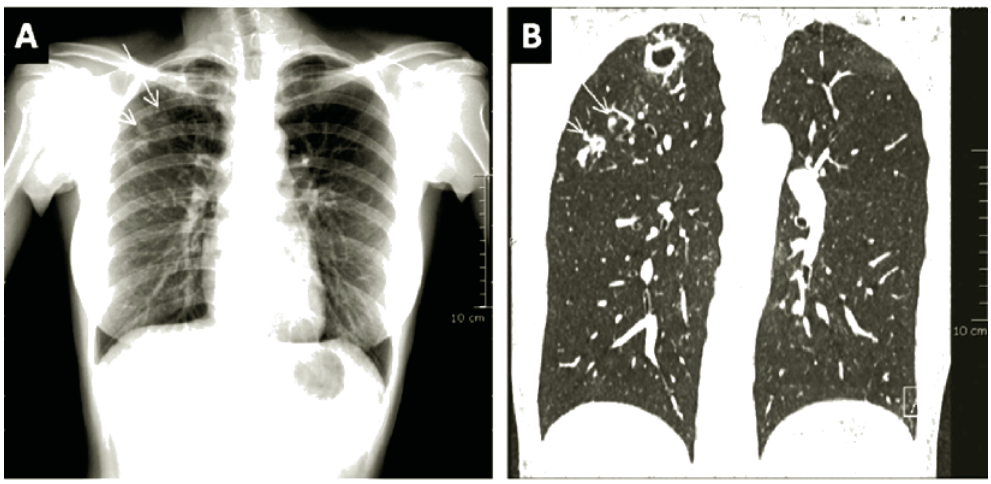

Fig. 1 Radiographie thoracique de face [A] retrouvant une opacité micronodulaire lobaire supérieure droite de contours flous ; scanner thoracique non injecté en coupe transversale [B] décrivant une caverne apicale droite (20 mm de diamètre) à bords épais associée à un infiltrat micronodulaire de l'ensemble du lobe. Les micronodules sont identifiés par les flèches

Une femme de 22 ans sans antécédent, originaire des Philippines et vivant en France depuis deux ans, se présente aux urgences pour un premier épisode d'hémoptysie. Elle rapporte une toux grasse depuis un mois et l'apparition secondaire de douleurs rétrosternales. L'examen clinique et les analyses biologiques sont normales. Le scanner thoracique identifie une caverne non visible sur la radiographie thoracique (Fig. 1), imposant l'isolement respiratoire devant le potentiel bacillifère des lésions. Le diagnostic de tuberculose pulmonaire est confirmé par les cultures d'expectoration positives à *Mycobacterium tuberculosis*. Cet exemple suggère la place croissante que devrait prendre le scanner thoracique dans l'orientation diagnostique des pathologies respiratoires en médecine d'urgence [1].

Référence

1. Revel MP, Fournier LS, Hennebicque AS, et al (2001) Can CT replace fibroscopy in the detection of the site and cause of bleeding in patients with large or massive hemoptysis? Am J Roentgenol 179:1217–24

N. Beau · E. Ferretti · Y.-E. Claessens (✉)
Département de médecine d'urgence,
centre hospitalier Princesse Grace,
1, avenue Pasteur BP489 MC-98012,
Principauté de Monaco
e-mail : yann-erick.claessens@chpg.mc