



Blepharoplastik bei asiatischen Augen

Operative Überlegungen

Michael Georg Jakubietz¹ · Danni Felicitas Jakubietz² · Karsten Schmidt¹ · Rafael Gregor Jakubietz¹

¹ Klinik für Unfall-, Hand-, Plastische- und Wiederherstellungschirurgie, Universitätsklinikum Würzburg, Würzburg, Deutschland

² Medart, Praxis für Plastische und Ästhetische Chirurgie, Erlangen, Deutschland

Die operative Verjüngung des Auges stellt einen der am häufigsten nachgefragten Eingriffe im ästhetischen Spektrum dar. Die multikulturelle Bevölkerungsstruktur bedingt, dass auch „asiatisch“ imponierende Augen behandelt werden. „Asiatische“ Augen sind aber nicht nur bei Asiaten anzutreffen, sondern in unterschiedlicher Ausprägung auch bei Patienten aus dem Nahen und Mittleren Osten. Das asiatische Auge stellt in Bezug auf Verjüngungsmöglichkeiten eine eigene Entität dar. Während die klassische „Korrektur“ des asiatischen Auges eine etablierte und durch eine Vielzahl von verschiedenen Techniken mit vorhersehbaren Ergebnissen verbundene Methode ist, ist eine „verjüngende“ Blepharoplastik des asiatischen Auges komplexer zu bewerten [1, 3, 5, 10]. Die Operationsmethoden für das „asiatische“ Auge sind für jüngere Patienten intendiert, bei denen es überwiegend um die Korrektur des Epikanthus geht. Diese Techniken ziehen eine gewünschte Veränderung des periorbitalen Erscheinungsbildes nach sich, wobei das asiatische Aussehen teilweise zugunsten eines vermehrt „europäischen“ Aussehens beeinflusst wird. Fraglich bleibt, ob eine Veränderung zu einem europäischen Aussehen hin auch bei einem alternden Patienten einer Verjüngung gleichkommt. Prinzipiell imponiert ein derart operiertes asiatisches Auge „künstlich“, eine Tatsache die bei alternden Patienten als noch störender als der Alterungsprozess selbst empfunden werden dürfte. Daher ist der Wunsch nach einer Verjüngung ohne Verlust des typischen asiatischen Erscheinungsbildes des Auges chirurgisch nicht mit der klassi-

schen Technik bei Europäern umzusetzen. Während die Behandlung durch eine klassische Blepharoplastik ein unnatürliches Aussehen zur Folge hat, kann unter Respektierung der asiatischen anatomischen Besonderheiten eine natürlich wirkende Verjüngung erreicht werden.

Anatomie

Obwohl für die meisten Europäer asiatische Augen ähnlich imponieren, sind enorme regionale und ethnische Unterschiede existent [2, 6, 9]. Dennoch können gemeinsame Grundzüge der Anatomie gezeigt werden. Das Charakteristikum des asiatischen Auges ist das Fehlen oder der sehr tiefe Ansatz der supratarsalen Lidumschlagsfalte („single eyelid“), was in einem „vollen“ Erscheinungsbild des Oberlides resultiert [6]. Ein Oberlid ohne sichtbare Lidumschlagsfalte als wird als single („eyelid“) im Gegensatz zur angelegten Lidumschlagsfalte („double eyelid“) bezeichnet. Eine akzentuierte supratarsale Umschlagsfalte („double eyelid“) findet sich nur bei wenigen Patienten, ca. 30% haben bei Geburt eine sichtbare Falte [9]. Häufig besteht auch eine nur einseitig angelegte Lidumschlagsfalte. Die Lidumschlagsfalte wird durch das Einstrahlen der Levatoraponeurose in das Septum orbitale gebildet und ist bei asiatischen Augen, wenn überhaupt vorhanden, sehr tief, zum Teil fast am Wimpertrand, am unteren Tarsus angesetzt (■ **Abb. 1**). Aufgrund der tief angesetzten oder zum Teil nicht vorhandenen Einstrahlung „retiniert“ das Septum orbitale das Fett nicht und so „prolabiert“ das



QR-Code scannen & Beitrag online lesen

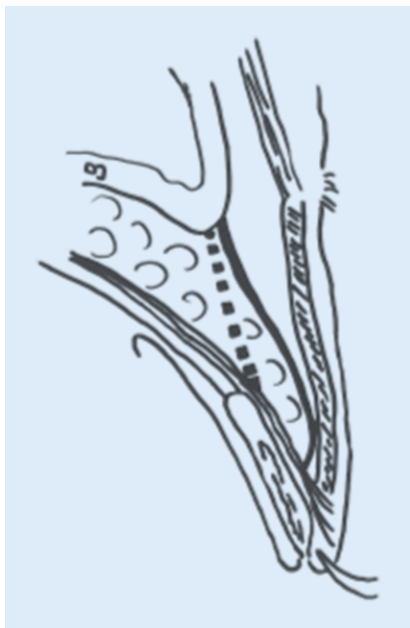

Abb. 1 ▲ Die schwarze Linie zeigt den Verlauf und den tiefen Ansatz des Septum orbitale bei asiatischen Patienten, die gestrichelte Linie zeigt den „klassischen“ Verlauf. (Mit freundl. Genehmigung, © M.G. Jakubietz, Würzburg. Alle Rechte vorbehalten)

retroseptale Fett in das eigentliche Oberlid und erweckt den „vollen“ Eindruck des Oberlides. Bei geschlossenen Augen ist die Lidumschlagsfalte bei Europäern 8–12 mm kranial des Wimpernrandes und bei Asiaten lediglich bei 6–8 mm davon positioniert. Bei einem Geradeausblick beträgt die sichtbare, freiliegende Höhe des Tarsus lediglich 1–3 mm bei einem „double eyelid“ [3]. Die eigentliche Lidumschlagsfalte ist damit durch einen Gewebeüberhang verdeckt, was als ästhetisch erstrebenswert wahrgenommen wird und nicht per se ein Altern symbolisiert.

Weiterhin unterscheidet das asiatische Auge die unterschiedliche Form der Lidumschlagsfalte von dem europäischen Auge. Die klassische asiatische Lidfalte setzt unter dem Epikanthus sehr zentral und wimpernah im medialen Lidwinkel an und verläuft flach bzw. später lateral ansteigend im Verhältnis zur eigentlichen Lidkante. Dies ergibt die mandelförmige Erscheinung im Gegensatz zum europäischen Auge, das je nach Literatur als halbmond- bzw. sichelförmig beschrieben wird. Bei dem asiatischen Lid mit der lateral ansteigenden Lidumschlagsfalte ist der größte Abstand zwischen der Lidumschlagsfalte und der

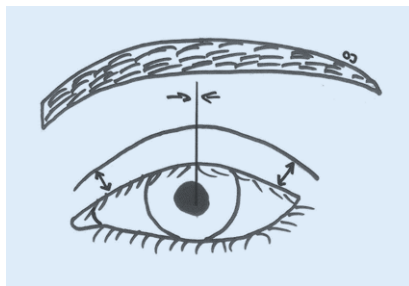


Abb. 2 ▲ Schema der Lidumschlagsfalte bei „klassischem“ Verlauf. Horizontale Pfeile zeigen den Scheitelpunkt zentral über der Pupille, Doppelpfeile symbolisieren den annähernd gleichen Abstand der Falte medial und lateral. (Mit freundl. Genehmigung, © M.G. Jakubietz, Würzburg. Alle Rechte vorbehalten)

Lidkante (Scheitelpunkt) lateral und nicht wie charakteristisch bei einem europäischen Lid zentral, also über der Pupille [5]. Die Lidumschlagsfalte kann sogar lateral offen auslaufen, während sie beim europäischen Auge stärker zum lateralen Lidwinkel absteigt (Abb. 2 und 3). Auch die Höhe des Tarsus ist bei Asiaten mit 8–10 mm geringer [3]. Die Größe der Orbita ist bei Asiaten im Allgemeinen geringer als bei Europäern, wobei der kraniale Orbitarand weniger prominent ist. Daher resultiert auch eine geringere Tiefe zwischen dem Orbitarand und dem Auge. Daher ist die Lidumschlagsfalte auch nach Schaffung oder Umpositionierung nicht so „tief“ imponierend.

Ästhetische Aspekte

Im Allgemeinen macht eine angelegte Lidumschlagsfalte optisch ein größeres Auge und ein freundlicheres und offenes Erscheinungsbild. Weiterhin ermöglicht die Lidumschlagsfalte bei Frauen ein erleichtertes Schminken. Sämtliche Verjüngungsoptionen basieren prinzipiell auf der Schaffung einer Lidumschlagsfalte. Daher ist die Beibehaltung eines „single eyelid“, obwohl vereinzelt beschrieben, technisch im Normalfall nicht möglich und sinnvoll. Sollte ein „double eyelid“ als Ergebnis abgelehnt werden, bleibt prinzipiell nur der Zugang unterhalb der Augenbraue, da Zugänge im Oberlid bei einem „single eyelid“ deutlich sichtbar bleiben [4, 6].

Die Blepharoplastik muss folgende Teilaspekte adressieren:

- Position der Lidumschlagsfalte,

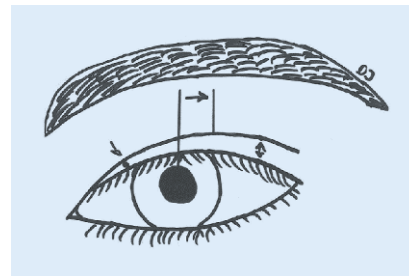


Abb. 3 ▲ Bei asiatischen Augen ist der Scheitelpunkt lateral der Pupille (singulärer Pfeil), stärkeres Absinken der Umschlagsfalte nach medial, evtl. offenes Auslaufen nach lateral (Doppelpfeil lateral, winziger Doppelpfeil medial). (Mit freundl. Genehmigung, © M.G. Jakubietz, Würzburg. Alle Rechte vorbehalten)

- Form der Lidumschlagsfalte,
- Fett und Hautüberschuss.

Präoperative Untersuchung

Neben den klassischen Untersuchungsmethoden bei der Blepharoplastik muss ein Fokus auf der Brauenposition liegen. Bei Asiaten ist der Orbitarand weniger prominent, was zu einer potenziellen Brauentopose beiträgt. Diese muss ausgeschlossen werden. Ein Exophthalmus oder ein Pseudoexophthalmus bedingt einen negativen Vektor, der eine zusätzliche Unterlidblepharoplastik äußerst risikoreich machen würde. Bei angehobenen Brauen kann mit einer stumpfen Sonde die evtl. vorhandene Lidumschlagsfalte sondiert werden. Die Levatorfunktion sollte ebenfalls getestet werden, auch der Margin Reflex Distance 1 Test (MRD1) ist dazu hilfreich. Einige Autoren bewerten die Hautdicke im Oberlid zusätzlich [7]. Dabei ist die Hautdicke bei Asiaten tendenziell immer stärker als bei Europäern. Die weiteren Untersuchungen und deren Dokumentation entsprechen der klassischen Blepharoplastik.

Operative Besonderheiten

Das Ziel einer Blepharoplastik bei asiatischen Patienten ist nicht in der Europäisierung des asiatischen Auges zu sehen, sondern in der Verjüngung unter Beibehaltung der charakteristischen Optik bzw. Schaffung einer asiatischen imponierenden Lidfalte (Abb. 4). Ein Epikanthus sollte nicht prinzipiell korrigiert werden. Die Höhe des Schnittes muss etwas tiefer ge-

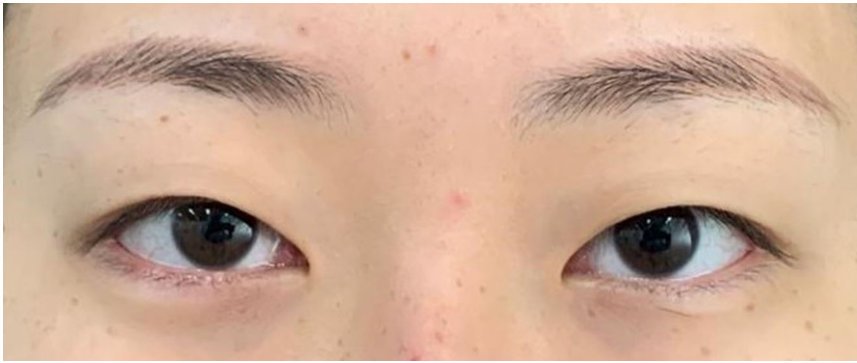

Abb. 4 ▲ „Single eyelid“, Wunsch nach Verjüngung. (Mit freundl. Genehmigung, © M.G. Jakubietz, Würzburg. Alle Rechte vorbehalten)

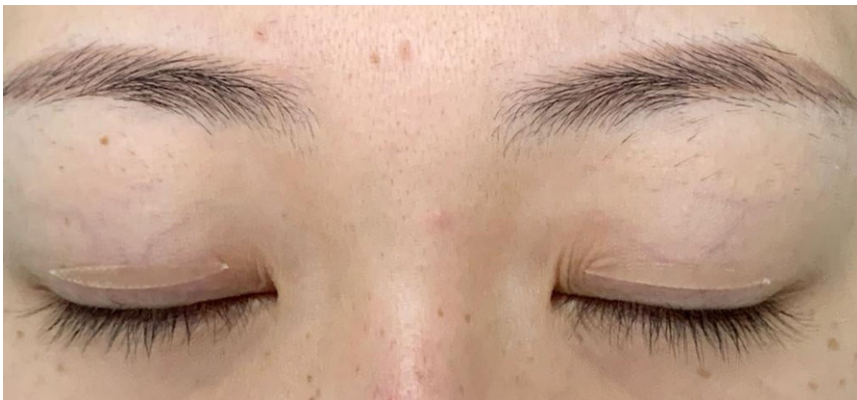

Abb. 5 ▲ Mit Klebepflastern verdeutlichte Schnittführung, kürzer und näher am Wimpertrand. (Mit freundl. Genehmigung, © M.G. Jakubietz, Würzburg. Alle Rechte vorbehalten)

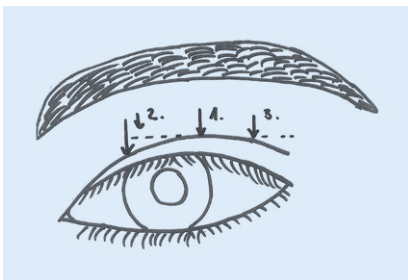


Abb. 6 ▲ 1. Definition zunächst des Scheitelpunkts, 2. medial, 3. lateral. (Mit freundl. Genehmigung, © M.G. Jakubietz, Würzburg. Alle Rechte vorbehalten)

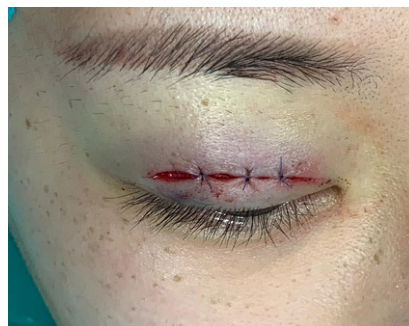

Abb. 7 ▲ Offen auslaufender Schnitt lateral. (Mit freundl. Genehmigung, © M.G. Jakubietz, Würzburg. Alle Rechte vorbehalten)

wählt werden (■ **Abb. 5**). Sie liegt bei Asiaten bei 6–8 mm [2, 3]. Um die Narbe zu verdecken, kann der Schnitt nach medial näher an den Wimpertrand gesetzt werden, um den Epikanthus und das „mandelförmige Aussehen“ zu erhalten. Ein zu hoch gesetzter Schnitt wird immer auffällig bleiben. Dies wird noch durch die knöchern bedingte, optisch geringere Tiefe der Or-

bita betont und bei geschlossenen Augen besonders sichtbar.

Bei der klassischen Blepharoplastik wird nach Eröffnung der Haut der Orbicularis oculi dargestellt und bei Bedarf zum Teil reseziert und darunter dann die Levatoraponeurose visualisiert. Bei dem klassischen asiatischen Auge mit einer tief angesetzten Umschlagsfalte wird nach Eröffnung der Haut und des Orbicularis oculi nicht

die Levatoraponeurose, sondern zunächst das Septum orbiculare und das retroseptale Fett und erst darunter die Levatoraponeurose angetroffen. Die einzelnen Operationsschritte wie Fettresektion sind der klassischen Blepharoplastik gleich.

Der entscheidende Schritt ist die Positionierung und Formung der Falte neben der Hautresektion. Die Falte ist tiefer anzusetzen bei 4 bis maximal 8 mm vom Wimpertrand, und der Scheitelpunkt befindet sich lateral der Pupille [3, 5]. Bei der Definition der Falte muss zunächst dieser Punkt definiert werden und darauf basierend nach medial stetig flach abfallend die Falte fixiert werden (■ **Abb. 6**). Diese kann am medialen Lidwinkel nahe am Wimpertrand sein, was zum einen bei belassenem Hautüberschuss zur Verdeckung der Narbe und zum anderen zur Bewahrung des typischen Aussehens führt. Dagegen darf die laterale Positionierung der Falte keinesfalls zu aggressiv nach kaudal abfallend intendiert werden, sondern muss schwächer als medial ausgeprägt sein (■ **Abb. 7**). Die Hautresektion muss dann dementsprechend konservativer gewählt werden. Bei einem asiatischen Auge muss immer vermieden werden, zu viel Haut zu reseziieren, um die Narbe durch einen intendierten Hautüberhang zu verdecken und das „double eyelid“ bei Geradeausblick zu kreieren (■ **Abb. 8 und 9**). Das Ausmaß der Resektion ist lateral größer als medial. Daher sollte eine „aggressive“ Resektion, die bei einem europäischen Auge selten zu Komplikationen führt, bei einem asiatischen Auge strikt vermieden werden, da dadurch das charakteristisch „Asiatische“ verloren geht (■ **Abb. 10 und 11**). Einige Autoren belassen auch bewusst etwas Haut, um die Narbe zu verdecken. Die tendenziell dickere Haut kann zu langwierigen Schwellungen führen. Daher sind auch limitierte Schnittmuster beschrieben worden, ob dies allerdings vorteilhaft ist, bleibt ungewiss. Zur Vermeidung von sichtbaren Narben sind auch transkonjunktivale Techniken beschrieben, die aber bei alternden Patienten nicht sinnvoll sind [10]. Auch bei jungen Patienten kann dabei die Lidumschlagsfalte im Verlauf verschwinden. Klassische Krähenfüße finden sich bei Asiaten kaum, weswegen auch die laterale Ausziehung des Schnittes nicht per se erforderlich ist. Bei lateralem Hooding kann der

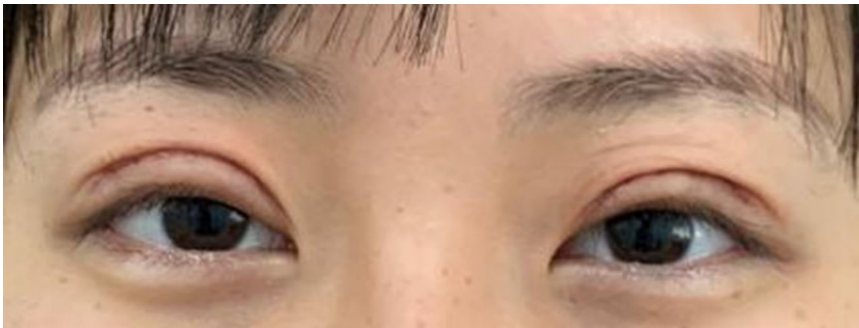

Abb. 8 ▲ Verdeckte Narbe. (Mit freundl. Genehmigung, © M.G. Jakubietz, Würzburg. Alle Rechte vorbehalten)

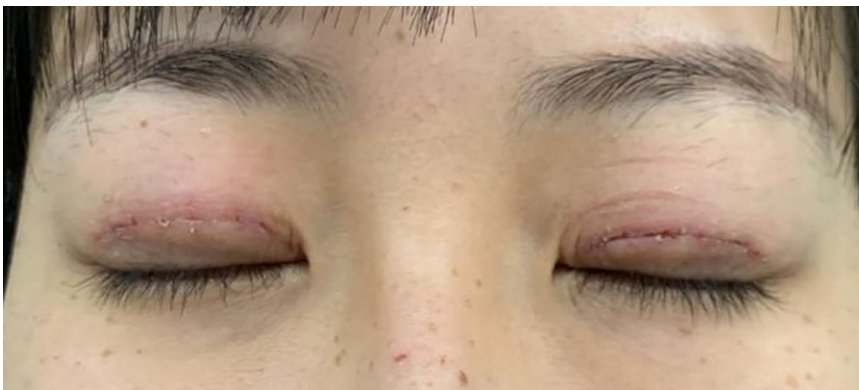

Abb. 9 ▲ Im Gegensatz zur klassischen Blepharoplastik tief angesetzte Narbe. (Mit freundl. Genehmigung, © M.G. Jakubietz, Würzburg. Alle Rechte vorbehalten)

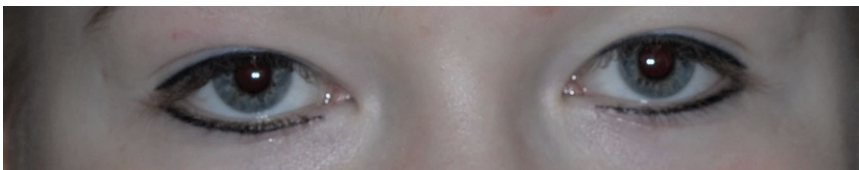

Abb. 10 ▲ Mongolisches Auge, „double eyelid“, Wunsch nach „westlichem“ Aussehen. (Mit freundl. Genehmigung, © M.G. Jakubietz, Würzburg. Alle Rechte vorbehalten)

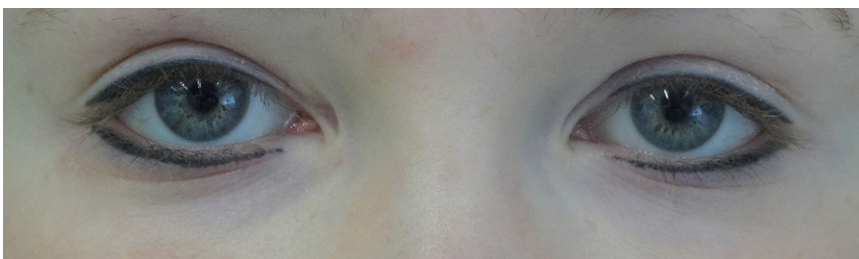

Abb. 11 ▲ Korrektur des Epikanthus, höhere und lateral akzentuierte Lidumschlagsfalte. (Mit freundl. Genehmigung, © M.G. Jakubietz, Würzburg. Alle Rechte vorbehalten)

Schnitt erweitert werden, diese Narbe ist aber bei Asiaten fast immer deutlich sichtbar. Deswegen sind auch Techniken über einen Subbrow-Zugang beschrieben, wobei die Hautresektion über einen Zugang

am Unterrand der Augenbrauen indirekt erfolgt.

Die klassische asiatische Blepharoplastik wird v. a. bei jüngeren Patienten durchgeführt. Ziel eines solchen Eingriffes ist, die supratarsale Falte zu betonen sowie zum

Teil eine Epikanthoplastik durchzuführen. Dagegen steht bei dem alternden asiatischen Auge der Hautüberschuss im Fokus. Bei einer Blepharoplastik wird eine Lidumschlagsfalte verbleiben. Sollte ein „double eyelid“ von Patienten abgelehnt werden, so ist von einem Eingriff abzuraten. Obwohl vereinzelt Techniken die Beibehaltung eines „single eyelid“ beschreiben, ist dies technisch schwierig umzusetzen [4, 6]. Um die asiatischen Charakteristika nicht zugunsten eines europäischen Aussehens verschwinden zu lassen, müssen die Charakteristika der asiatischen Lidumschlagsfalte respektiert und durch den Eingriff betont und nicht „auskorrigiert“ werden [8]. Eine klassisch ausgeführte Blepharoplastik wird ein nicht asiatisches Aussehen erzeugen, was bei alternden Patienten im Gegensatz zu jüngeren Patienten keineswegs als erstrebenswert, sondern als störend empfunden wird. Das typische europäische sichelförmige Auge wird von Asiaten im Allgemeinen als nicht typisch und daher weniger schön angesehen. Daher stellt ein alternder asiatischer Patient, der eine Rejuvenation der Periorbitalregion wünscht, eine eigene Entität dar, die nur unter Respektierung der anatomischen Gegebenheiten zufriedenstellend unter Wahrung des charakteristischen Aussehens behandelt werden kann.

Fazit für die Praxis

- Der Epikanthus sollte nicht prinzipiell korrigiert werden.
- Die Höhe des Zugangs ist tiefer zu wählen. Der Schnitt sollte nach medial näher an den Wimpertrand erfolgen.
- Die Falte sollte tiefer angesetzt werden bei 4–8 mm vom Wimpertrand. Der Scheitelpunkt befindet sich lateral der Pupille.
- „Aggressive“ Resektion der Haut sind strikt zu vermeiden

Korrespondenzadresse



Prof. Dr. Michael Georg Jakubietz
 Klinik für Unfall-, Hand-, Plastische- und Wiederherstellungschirurgie, Universitätsklinikum Würzburg
 Oberdürrbacherstr. 6, 97080 Würzburg, Deutschland
 Jakubietz_M@klinik.uni-wuerzburg.de

Funding. Diese Publikation wurde von der Deutschen Forschungsgemeinschaft (DFG) und der Universität Würzburg im Rahmen des Förderprogramms Open Access Publishing gefördert.

Funding. Open Access funding enabled and organized by Projekt DEAL.

Einhaltung ethischer Richtlinien

Interessenkonflikt. M.G. Jakubietz, D.F. Jakubietz, K. Schmidt und R.G. Jakubietz geben an, dass kein Interessenkonflikt besteht.

Für diesen Beitrag wurden von den Autoren keine Studien an Menschen oder Tieren durchgeführt. Für die aufgeführten Studien gelten die jeweils dort angegebenen ethischen Richtlinien. Für Bildmaterial oder anderweitige Angaben innerhalb des Manuskripts, über die Patienten zu identifizieren sind, liegt von ihnen und/oder ihren gesetzlichen Vertretern eine schriftliche Einwilligung vor.

Open Access. Dieser Artikel wird unter der Creative Commons Namensnennung 4.0 International Lizenz veröffentlicht, welche die Nutzung, Vervielfältigung, Bearbeitung, Verbreitung und Wiedergabe in jeglichem Medium und Format erlaubt, sofern Sie den/die ursprünglichen Autor(en) und die Quelle ordnungsgemäß nennen, einen Link zur Creative Commons Lizenz beifügen und angeben, ob Änderungen vorgenommen wurden.

Die in diesem Artikel enthaltenen Bilder und sonstiges Drittmaterial unterliegen ebenfalls der genannten Creative Commons Lizenz, sofern sich aus der Abbildungslegende nichts anderes ergibt. Sofern das betreffende Material nicht unter der genannten Creative Commons Lizenz steht und die betreffende Handlung nicht nach gesetzlichen Vorschriften erlaubt ist, ist für die oben aufgeführten Weiterverwendungen des Materials die Einwilligung des jeweiligen Rechteinhabers einzuholen.

Weitere Details zur Lizenz entnehmen Sie bitte der Lizenzinformation auf <http://creativecommons.org/licenses/by/4.0/deed.de>.

Literatur

1. Chen WPD, Park JDJ (2013) Asian upper lid blepharoplasty: an update on indications and technique. *Facial Plast Surg* 29(1):26–31. <https://doi.org/10.1055/s-0033-1333832>
2. Hsu AK, Jen A (2012) Estimation of skin removal in aging Asian blepharoplasty. *Laryngoscope* 122(4):762–766
3. Karam AM, Lam SM (2010) Management of the aging upper eyelid in the Asian patient. *Facial Plast Surg* 26(3):201–208. <https://doi.org/10.1055/s-0030-1254330>
4. Kruavit A (2014) Subbrow blepharoplasty using supraorbital rim periosteal fixation. *Aesthetic Plast Surg* 38:27–31. <https://doi.org/10.1097/PRS.00000000000006144>
5. Kruavit A (2009) Asian blepharoplasty: an 18-year experience in 6215 patients. *Aesthet Surg J* 29:272–283. <https://doi.org/10.1016/j.asj.2009.04.004>
6. Lee D, Law V (2009) Subbrow blepharoplasty for upper eyelid rejuvenation in Asians. *Aesthet Surg J* 29:284–288. <https://doi.org/10.1097/PRS.0b013e3181858f0c>
7. Lee TY, Kim KB, Choi D (2019) Incisional ptosis correction with hidden double fold in Asian patients. *Aesth Plast Surg* 43:133–138. <https://doi.org/10.1007/s00266-018-1214-y>
8. Lee TY, Shin YH, Lee JG (2020) Strategies of upper blepharoplasty in aging patients with involuntal ptosis. *Arch Plast Surg* 47(2):171–177. <https://doi.org/10.5999/aps.2019.01102>
9. Sheng FC (2000) Cosmetic blepharoplasty in Orientals. *Aesthet Surg J* 20:149–151
10. Takayanagi S (2007) Asian upper blepharoplasty double-fold procedure. *Aesthet Surg J* 27:656–663. <https://doi.org/10.1016/j.asj.2007.08.010>

Springer Medizin Podcast

Medizin für Gesundheitsprofis

Der Podcast von SpringerMedizin.de geht seit Juli 2020 spannenden Fragen aus der Welt der Medizin nach – immer freitags erweitert eine neue Folge das bereits bestehende Online-Angebot.



„Mit unserem Podcast möchten wir all jene ansprechen, die sich auf medizinische Themen in einer ‚gewissen

Flughöhe‘ einlassen möchten“, erklärt Dr. Erik Heintz, Chefredakteur von SpringerMedizin.de das neue Format. „Gemeint sind damit Menschen, die sich nicht mit medizinischem Halbwissen zufrieden geben und gerne mehr wissen möchten. Daher legen unsere Redakteurinnen und Redakteure in München und Heidelberg vor allem auf den inhaltlichen Anspruch großen Wert. Unter Bezugnahme auf neue Studien, neue Erkenntnisse und praxisrelevantes Wissen bereiten wir jeden Podcast gründlich vor. Die Themen drehen sich um Gesundheit, Krankheit, Diagnostik, Therapie und Prävention, zu denen wir unsere Fachexpertinnen und Fachexperten aus verschiedenen medizinischen Fachgebieten hinzuziehen.“

So entstehen abwechslungsreiche Folgen, die sowohl detailliert Leitlinien abarbeiten, der Evidenz von neuen Studienergebnissen auf den Grund gehen, aber auch die Hintergründe zu Erkrankungen und Therapien aufschlüsseln – sodass einerseits die ärztliche Praxis erleichtert und konkrete Tipps für die alltägliche Arbeit vermittelt werden, andererseits aber auch der Horizont über das eigene Fachgebiet hinaus erweitert werden kann.



www.springermedizin.de/podcast