

Obere Extremität 2023 · 18:267–273  
<https://doi.org/10.1007/s11678-023-00766-4>  
Eingegangen: 14. Mai 2023  
Angenommen: 8. September 2023  
Online publiziert: 12. Oktober 2023  
© The Author(s) 2023



# Die implantatlose Loop-Tenodese der langen Bizepssehne: Technik und funktionelle Ergebnisse

Leopold Hensler · Lisa Klute · Volker Alt · Maximilian Kerschbaum  
Klinik und Poliklinik für Unfallchirurgie, Universitätsklinikum Regensburg, Regensburg, Deutschland

## Zusammenfassung

Ausgehend von der Idee der Autotenodese nach Tenotomie der langen Bizepssehne (LBS) wurde die neue implantatlose Loop-Tenodesetechnik eingeführt, welche durch Vergrößerung des Durchmessers der Bizepssehnenstumpfes die Autotenodese im Sulcus bicipitalis verbessert und somit eine stabile Verankerung der LBS im Sulcus ohne die Notwendigkeit eines Implantats erreichen soll. Die Vergrößerung des Bizepssehnenstumpfes wird bei der Technik durch die Anlage einer Sehnenschleife am Sehnenstumpf nach der Tenotomie erzielt. Hierdurch verblockt sich die proximale Sehne im Sulcus und ein Gleiten der Sehne durch den Sulcus mit Distalisation des Muskelbauchs und konsekutiver kosmetischer Deformität und Kraftminderung wird verhindert. Nach der Veröffentlichung der Operationstechnik im Jahr 2019 wurde das Verfahren zunächst in einer biomechanischen Untersuchung getestet, bei der die Loop-Tenodese mit der Tenotomie an menschlichen Präparaten verglichen wurde. Die maximale Belastbarkeit war bei der Loop-Tenodese signifikant höher als in der Tenotomiegruppe. Ein Versagen der Loop-Tenodese konnte nur im Falle einer vollständigen Sehnenruptur distal des Loops beobachtet werden. Aufgrund der vielversprechenden Ergebnisse wurde die Loop-Tenodese in einer prospektiven klinischen Studie erprobt. Die Studienpatienten berichteten 6 Monate nach der chirurgischen Behandlung über eine signifikante Verbesserung des Constant Scores, des LHB-Score („long head of biceps“), der Schmerzen und des Bewegungsumfanges. Die Ergebnisse der Loop-Tenodese waren in den bisherigen Analysen vergleichbar mit dem Ergebnis nach suprapektoralen Ankertenodese in früheren Studien.

## Schlüsselwörter

Schulterarthroskopie · Tenotomie · Pulley-Läsion · Rotatorenmanschette · SLAP-Läsion

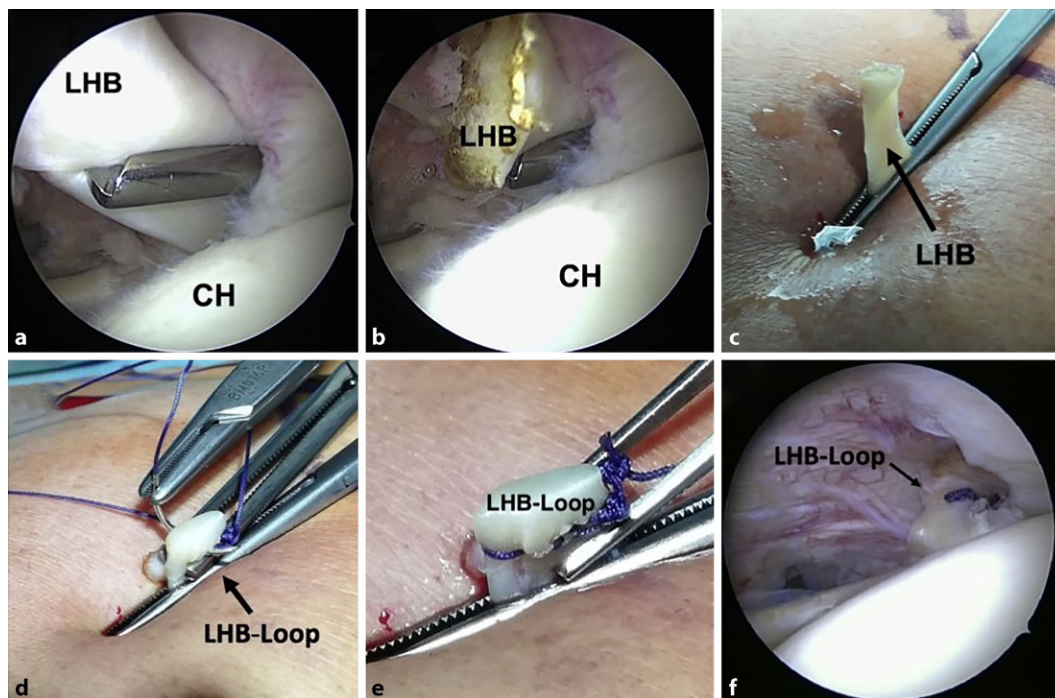
## Einleitung/Hintergrund

Die Bedeutung der langen Bizepssehne (LBS) als häufige schmerzverursachende Struktur des Schultergelenks wurde im Laufe des 20. Jahrhunderts zunehmend verstanden [25]. Zur Versorgung der Pathologien der LBS stehen sich seither klassischerweise Tenodeseverfahren und die deutlich schneller und einfacher durchführbare Tenotomie entgegen. Die Tenodeseverfahren der LBS sollen durch ein Versetzen des Sehnenursprungs mit Refixation der Sehne außerhalb der Hauptbelastungszone nach der Tenotomie eine Distalisation des Muskelbauchs des

Bizeps mit einhergehender kosmetischer Veränderung und Kraftminderung vermeiden [27]. Allerdings wird auch nach der Tenotomie der Bizepssehne bei vielen Patienten entgegen der eigentlichen Erwartung keine Distalisierung des Muskelbauchs des Bizeps beobachtet. Man vermutete bereits früh, dass sich die LBS nach der Tenotomie aufgrund ihres größeren proximalen Durchmessers im engen Sulcus bicipitalis zwischen den Tubercula und dem Lig. transversum humeri verblockt und im Verlauf der folgenden Wochen in dieser Position stabil vernarbt [21]. Das Auftreten dieser sog. „Autotenodese“ der LBS im Sulcus bicipitalis nach einfacher Tenotomie



QR-Code scannen & Beitrag online lesen



**Abb. 1** ◀ Schrittweise Anlage der Loop-Tenodese: a Greifen der langen Bizepssehne (LHB) mit einer Klemme durch das anterolaterale Portal, b ursprungsnahen Tenotomie, c Herausziehen des Sehnenstumpfes nach extrakorporal, d Anlage des Loops durch Umschlagen der Sehne und Matratzennaht, e fertiger LHB-Loop, f Verlagerung des Loops an den Eintritt in den Sulcus bicipitalis. (Abbildung mit freundl. Genehmigung von Elsevier aus [12]. Ein detailliertes Video mit schrittweiser Anleitung zur technischen Durchführung der Loop-Tenodese wurde als Anhang an die Erstbeschreibung [12] veröffentlicht)

konnte später zunächst in Tierversuchen [13] und auch klinischen Studien [30] bewiesen werden.

Nach der Entwicklung arthroskopisch durchführbarer Tenodesetechniken, welche bessere funktionelle Ergebnisse bei niedriger Rate an Popeye-Deformitäten erzielen konnten und weniger Komplikationen als die offenen Tenodeseverfahren mit sich brachten [2], geriet die Tenotomie mit Beginn der 2000er-Jahre wieder in den Hintergrund. In aktuellen systematischen Reviews und Metaanalysen wurde übereinstimmend ein statistisch nachweisbarer, wenn auch geringer Vorteil der Tenodeseverfahren hinsichtlich des funktionellen und kosmetischen Ergebnisses sowie der Supinationskraft im Vergleich zur einfachen Tenotomie beschrieben [15, 16, 19, 26]. Die Unterschiede der funktionellen Scores zwischen den Gruppen lagen dabei jedoch zumeist unterhalb der für die entsprechenden Scores publizierten Grenzwerte für klinisch relevante Unterschiede. Dennoch wird die Tenodese der LBS zumindest bei funktionell anspruchsvollen Patienten weiterhin häufig präferiert, wobei auf Grundlage der derzeitigen Evidenzlage keine Empfehlungen ausgesprochen werden können, welche Form der Tenodese (arthroskopisch-supraperioral vs. offen-subperioral, epioassär vs. intraoassär)

bevorzugt zu verwenden ist. Dennoch: Für die meisten gängigen Tenodeseverfahren werden Implantate in Form von Fadenankern, Interferenzschrauben oder kortikalen Buttons verwendet, mit welchen die Sehne am Knochen befestigt wird. Allerdings wurden nach Verwendung solcher Implantate mehrere implantatassoziierte Komplikationen beschrieben, darunter Implantatversagen [14], erhöhte Rate an Wundinfektionen [17, 20], anhaltende Schulterschmerzen [7] und Humerusfrakturen [18, 22]. Gerade nach offenen subperioralen Tenodeseverfahren wurden in großen Metaanalysen Komplikationsraten > 10% beschrieben [5].

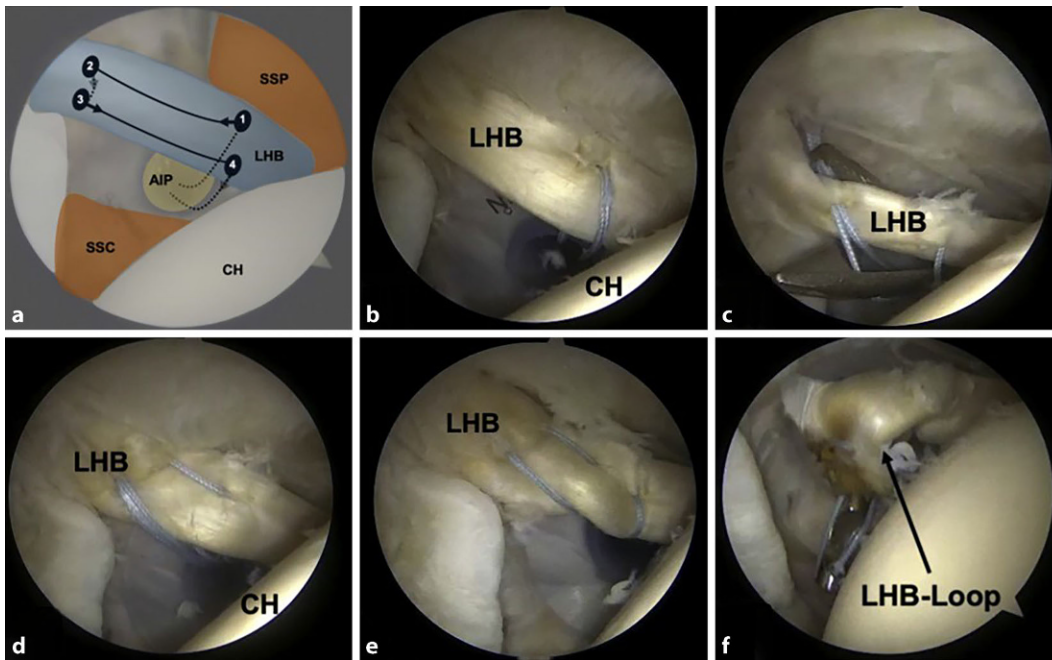
### Technik der Loop-Tenodese

Die Loop-Tenodese wurde mit dem Ziel entwickelt, eine mit der klassischen Implantatentendese vergleichbar stabile Verankerung der LBS auch ohne ein Implantat zu ermöglichen. Hierfür wurde das Prinzip der Autotenodese genutzt und optimiert, indem der proximale Durchmesser des Bizepssehnenstumpfes durch die Anlage einer Sehnedoppelung (Loop) vergrößert wird. Die Technik wurde bereits 2019 veröffentlicht [12]:

Für die Anlage einer Loop-Tenodese wird der Patient in der präferierten Arthro-

skopielagerung („Beach-chair-“ oder Seitenlage mit Lateralzug) gelagert. Es werden zunächst ein posteriores Kamera- sowie ein anteroinferiores Arbeitsportal angelegt. Nach der diagnostischen Arthroskopie mit dynamischer palpatorischer Untersuchung der LBS wird ein weiteres, anterolaterales Portal direkt über dem Eintritt der Bizepssehne in den Sulcus bicipitalis angelegt. Hierbei ist darauf zu achten, dieses Portal über eine Länge von ca. 2 cm anzulegen.

Sodann wird der Knochen im Bereich des Eintritts in den Sulcus mit einer arthroskopischen Fräse angefrischt, bis eine leicht blutende Läsion vorliegt. Hiermit soll später ein Einwachsen des Sehnenloops gefördert werden. Anschließend wird die Bizepssehne mit einer geraden Klemme durch das anterolaterale Portal gegriffen (▣ Abb. 1a) und ursprungsnah am SLAP-Komplex tenotomiert („superior labrum anterior and posterior“, ▣ Abb. 1b). Nun kann die LBS mit der eingebrachten Klemme über das anterolaterale Portal nach extrakorporal herausgezogen werden (▣ Abb. 1c). Dies wird durch eine Anteversion und Abduktion der Schulter sowie Flexion des Ellenbogengelenks erleichtert. Ungefähr 0,5 cm der pathologisch veränderten Sehnenanteile des Sehnenstumpfes werden anschließend



**Abb. 2** ◀ Schrittweise All-inside-Stichtechnik zur intraartikulären Anlage einer Loop-Tenodese. Hier wird die Tenotomie erst nach Vorlage der Matratzennaht durchgeführt und der Loop durch Anspannen der Naht gebildet. (Mit freundl. Genehmigung von Elsevier aus [9])

mit einem Skalpell reseziert. Der namensgebende Loop wird jetzt extrakorporal durch Umschlagen der proximalen 1,5 cm des Sehnenstumpfes angelegt und die Doppelung der Sehne anschließend durch eine Matratzennaht mit resorbierbarem Nahtmaterial (z.B. No. 1 Vicryl®; Ethicon, Somerville, NJ, USA) gesichert (▣ **Abb. 1d, e**). Zuletzt wird die Klemme von der Bicepssehne mit dem fertiggestellten Loop gelöst und der Loop zurück in das Schultergelenk gedrückt. Durch mehrfache passive Bewegung des Ellenbogengelenks wird der Loop in seine gewünschte Position am Sulcuseingang gezogen, wo er sich stabil verblockt (▣ **Abb. 1f**).

Alternativ zur arthroskopisch-gestützten Mini-open-Technik mit extrakorporaler Anlage des Loops wurde auch eine vollständig arthroskopisch durchführbare Technik veröffentlicht [9]. Diese kann über das anteroinferiore Arbeitsportal durchgeführt werden und verzichtet somit auf die Anlage eines zusätzlichen anterolateralen Portals. Nach der diagnostischen Arthroskopie wird der Loop mithilfe einer speziellen Stichtechnik im Gelenk gebildet (▣ **Abb. 2**). Es wird empfohlen, für die All-inside-Loop-Tenodese eine Fadeneinzugs-hilfe (z.B. Scorpion®; Arthrex, Naples, FL, USA) zu verwenden. Hiermit wird ein nicht-resorbierbarer Faden (FibreWire®; Arthrex, Naples, FL, USA) zunächst über das ante-

roinferiore Portal durch die Bicepssehne ca. 2,5 cm distal des Ursprungs am SLAP-Komplex („superior labrum anterior and posterior“) in kraniokaudaler Richtung gestochen und anschließend etwas proximaler in nun kaudokrinaler Richtung zurück durch die Sehne geführt. Nun wird der Faden wieder proximal in kraniokaudaler Richtung und ca. 2 cm distal kaudokrinal durch die Bicepssehne gestochen, wodurch eine Matratzennaht vorgelegt wird (▣ **Abb. 2**).

Nach vollständiger Vorlage der Matratzennaht wird die ursprungsnahe Tenotomie durchgeführt und die Naht anschließend mit einem arthroskopischen Knotenschieber festgezogen, sodass sich der Loop intraartikulär ausbildet. Nach Kürzen der Fadenenden kann der Loop in seine Endposition am Sulcuseingang vorgeschoben werden. Nach Fertigstellung der Loop-Tenodese können weitere Begleitpathologien therapiert werden.

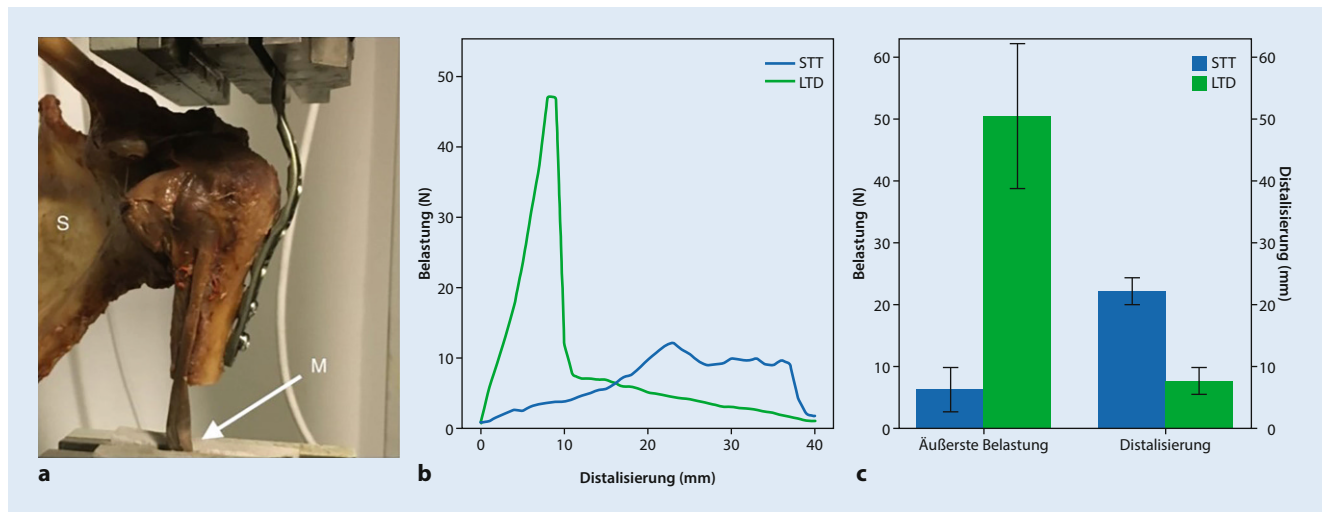
Die Nachbehandlung richtet sich größtenteils nach den begleitend durchgeführten Prozeduren. Eine Orthese der Schulter wird für 4 Wochen angeboten, wobei bei fehlenden Kontraindikationen infolge von Begleitpathologien bereits ab dem 2. postoperativen Tag mit einer Beübung der Schulter und des Ellenbogens im freien Bewegungsausmaß zunächst passiv und später aktiv assistiert begonnen werden kann. Es ist einzig darauf zu achten, eine

Flexion oder Supination im Ellenbogengelenk gegen Widerstand für 6 Wochen zu vermeiden. Die Rückkehr in sport-spezifisches Training oder körperlich belastende Arbeit wird nach 3 Monaten begonnen.

### Bisherige Studienergebnisse

Nach der Veröffentlichung der oben genannten Operationstechniken [9, 12] wurde die Loop-Tenodese in einer biomechanischen Analyse am Kadavermodell [11] mit der Tenotomie verglichen. Hierfür wurden sieben Schulterpaare verwendet, welche mit der Thiel'schen Methode [28] fixiert wurden. Der Schultergürtel und proximale Humerus wurden aus der umgebenden Muskulatur ausgelöst, die Gelenkkapsel, der glenohumerale Bandapparat, der Pulley-Komplex sowie das Lig. transversum humeri und einstrahlende Fasern der Subscapularis- und Supraspinatussehne wurden belassen. Je eine Schulter des zusammengehörigen Schulterpaars wurde randomisiert der Loop-Tenodese oder Tenotomiegruppe zugeordnet, sodass zwei Gruppen mit je 7 intraindividuellen Präparaten im Sinne einer Matched-pair-Analyse verglichen werden konnten. In der Gruppe der Loop-Tenodese wurde die oben genannte Mini-open-Technik simuliert. Für die biomechanische Testung wurde der proximale Humerus über eine zurecht gebogene Platte an der Testapparatur befestigt und eine





**Abb. 3** ▲ Biomechanische Untersuchung der Loop-Tenodese im Vergleich zur einfachen Tenotomie: **a** Der proximale Humerus wurde mit dem Schultergürtel (S) über eine Platte am Testgerät befestigt, die lange Bizepssehne am musklotendinösen Übergang (M) in eine Klemme eingespannt. **b, c** Es zeigte sich eine deutlich höhere Belastbarkeit der Loop-Tenodese (LTD) sowie eine deutlich größere Distalisierung der Bizepssehne bei der einfachen Tenotomie (STT). (Mit freundl. Genehmigung von Springer aus [11])

axiale Zugbelastung über eine Klemme am musklotendinösen Übergang entlang des Verlaufs der Bizepssehne und des Humerusschafts angelegt. Es wurde ein Load-to-failure-Protokoll mit schrittweiser Zunahme der Zugstrecke angewandt (■ Abb. 3).

Die Untersuchung zeigte eine stabile Verankerung des Loops mit rapidem Anstieg der Zugkräfte bei Zunahme des Sehnenzugs. Die maximale Zugbelastung der Sehne vor Versagen der Verankerung lag in der Gruppe der Loop-Tenodese deutlich höher als in der Tenotomiegruppe (Loop:  $50,5 \pm 12,5$  N vs. Tenotomie:  $6,6 \pm 3,9$  N,  $p = 0,001$ ). Zum Zeitpunkt des Versagens der Verankerung war die Distalisierung der Sehne nach Loop-Tenodese deutlich geringer als in der Tenotomiegruppe (Loop:  $8 \pm 2,3$  mm vs. Tenotomie:  $22,4 \pm 2,4$  mm;  $p = 0,001$ ), da ein Versagen der Loop-Tenodese im Modell in allen Fällen lediglich durch komplette Sehnenruptur distal des Loops beobachtet wurde, wohingegen die tenotomierten Sehnen sukzessive durch den Sulcus gezogen werden konnten [11].

Nach erfolgreicher Testung der Loop-Tenodese in der biomechanischen Untersuchung wurde die neue Technik in die klinische Anwendung übertragen und in einer prospektiven klinischen Kohortenstudie [23] untersucht. Es wurden 55 Patienten mit degenerativen Rotatorenman-schetteläsionen und Begleitpathologien

der LBS (Teilrupturen, chronische Tendinitis/Tendinopathie, Instabilität bei Pulley- oder degenerativen SLAP-Läsionen) eingeschlossen. Das durchschnittliche Alter der Patienten bei Studieneinschluss betrug  $52,0 \pm 6,9$  Jahre. Alle Patienten erhielten während der operativen Versorgung neben der Loop-Tenodese der LBS noch eine Rotatorenmanschettenrekonstruktion sowie eine subakromiale Dekompression. Die Patienten wurden präoperativ sowie nach 6 postoperativen Wochen und 6 Monaten klinisch und sonographisch nachuntersucht. Im Vergleich zum präoperativen Ausgangszustand (Constant Score [CS]:  $62 \pm 17$  Punkte) konnte nach initialer Zunahme der Beschwerden nach 6 Wochen (CS:  $50 \pm 21$  Punkte) im weiteren Verlauf nach 6 Monaten (CS:  $80 \pm 13$  Punkte) ein signifikanter Anstieg des CS verzeichnet werden. Zur spezifischeren Beurteilung der LBS wurde ergänzend der LHB-Score verwendet, welcher das Auftreten von Popeye-Deformitäten, Muskelkrämpfen und Schmerzen des Bizeps sowie die Flexionskraft des Ellenbogens beurteilt. Der LHB-Score zeigte bereits nach 6 Wochen einen Trend zu besseren Werten (LHB:  $77 \pm 11$  Punkte) im Vergleich zum präoperativen Zustand (LHB:  $75 \pm 13$  Punkte). Nach 6 Monaten war eine signifikante Verbesserung der bizepsspezifischen Symptome zu beobachten (CS:  $85 \pm 11$  Punkte). Es wurde kein signifikantes Kraftdefizit

für die Ellenbogenflexion oder Supination beobachtet [23]. In der sonographischen Untersuchung der Kohorte zeigte sich ein strukturelles Versagen der Tenodese mit sonographischem Nachweis eines leeren Sulcus bicipitalis lediglich bei 5,7% der Patienten.

Die Kohorte wurde insgesamt über 2 postoperative Jahre nachverfolgt. Die bisher unveröffentlichten 2-Jahres-Daten befinden sich aktuell in der Auswertung, es lässt sich jedoch bereits ein Trend zu einem nochmals verbesserten Outcome abzeichnen.

## Diskussion und Ausblick

Die Therapie der Pathologien der LBS ist weiterhin Gegenstand der Forschung. Inzwischen existieren unzählige Studien und Metaanalysen, welche die einfache Tenotomie mit Tenodeseverfahren [15, 16, 19] oder die verschiedenen Tenodeseverfahren untereinander [1, 5, 17] vergleichen. Sowohl die Tenotomie als auch die Tenodesen erzielen in den verfügbaren Studien gute Ergebnisse hinsichtlich der Linderung der bizepsabhängigen Symptome, jedoch geht die Tenotomie im Vergleich zur Tenodese mit einem 3-fach erhöhten Risiko für Popeye-Deformitäten einher [16]. Daher wird die Tenodese weitläufig bei Patienten mit funktionellem Anspruch empfohlen. Unter den verschiedenen Teno-

deseverfahren existieren wiederum biomechanische Unterschiede je nach Verankerungsmethode und -ort, welche die Verwendung von Interferenzschrauben sowie eine subpektorale Verankerung nahelegen [1]. Jedoch scheinen sich die biomechanischen Vorteile nicht auf die klinischen Ergebnisse auszuwirken, da in aktuellen Metaanalysen keine Unterschiede zwischen den funktionellen Ergebnissen nach supra- oder subpektoraler Verankerung detektiert werden konnten [5]. Allerdings wurde nach offener subpektoraler Tenodese eine signifikant erhöhte Rate an perioperativen Komplikationen (Wundheilungsstörungen, Nervenverletzungen und operative Revisionen) beschrieben [5]. Insgesamt lassen sich nach implantatabhängigen Tenodesen höhere Revisionsraten als nach Weichteiltenodesen verzeichnen [17]. Die bisher veröffentlichten Weichteiltenodesetechniken konnten sich jedoch bisher aufgrund einer erhöhten Rate an subjektiver Kraftminderung [17], Tenodeseversagen und Popeye-Deformitäten [24] nicht durchsetzen.

Die Autotenodese wurde bereits 2012 im Tiermodell durch Kim et al. [13] beschrieben. Die Autoren beobachteten die Ausbildungen von Vernarbungen der tenotomierten LBS im Sulcus, wodurch ein vollständiges Hindurchgleiten der Sehne durch die knöcherne Rinne verhindert wurde. Durch das Prinzip der Loop-Tenodese, den proximalen Durchmesser der LBS durch eine Sehnendoppelung zu vergrößern und somit den Autotenodese Effekt im Sulcus bicipitalis zu verbessern, sollen die oben genannten Limitationen der Weichteiltenodesen überwunden werden. Die Technik soll somit die Vorteile der Tenotomie (einfache Durchführung, Vermeidung implantatabhängiger Komplikationen) mit denen der Ankertenodese (höhere biomechanische Stabilität, weniger Distalisierung, bessere Flexions-/Supinationskraft) verbinden.

In einer biomechanischen Studie konnte die Überlegenheit der Loop-Tenodese gegenüber der einfachen Tenotomie gezeigt werden [11]. Bei dem verwendeten Modell wurden die kapsuloligamentären Strukturen der Schulter weitgehend intakt gelassen, sodass eine gute Abbildung der primären Verankerung des Sehnen-Loops im Sulcus nachgebildet werden konnte,

was sich in der hohen Primärstabilität des Konstrukts in der Studie widerspiegelt. Vergleicht man jedoch die biomechanischen Ergebnisse der Loop-Tenodese aus der Studie mit der maximalen Belastbarkeit von Ankertenodeseverfahren aus anderen Studien, so zeigen sich doch deutlich höhere maximale Belastbarkeiten der Ankertenodesen [3, 7]. Allerdings scheinen sich Ergebnisse der Studien nur begrenzt vergleichen zu lassen, da die Fixierungsmethode (Thiel'sche Fixierung vs. „fresh/frozen“ vs. Formalin) einen Einfluss auf die Steifigkeit und das Elastizitätsmodul des Sehnenkonstrukts zu haben scheint [6]. Zudem wird in der biomechanischen Analyse lediglich die Primärstabilität untersucht. Der Einfluss der sekundären Vernarbung des Sehnen-Loops kann im biomechanischen Modell nicht abgebildet werden. Durch die Nachbehandlung mit Einschränkung der kraftvollen Flexion/Supination gegen Widerstand wird die Zeit bis zur Vernarbung überbrückt, sodass die Primärstabilität der Loop-Tenodese zumindest bei der Normalbevölkerung und Breitensportlern ausreichen kann, um eine Distalisierung des Bizeps bis zur stabilen Einheilung des Loops zu vermeiden. Die diesbezüglich notwendige konservative Nachbehandlung ist sicherlich nicht auf jedes Patientenkollektiv übertragbar. Bei Leistungssportlern, bei denen eine frühzeitige Rückkehr zum Sport beachtet werden muss und das Einheilen des Loops nicht abgewartet werden kann, könnte die höhere Primärstabilität einer stabilen Tendon-to-bone-Fixierung durch einen Fadenanker oder eine Interferenzschraube von Vorteil sein.

Die zufriedenstellenden biomechanischen Ergebnisse konnten bereits in einer klinischen Kohortenstudie bestätigt werden. Hier zeigte sich bereits im kurzfristigen Verlauf nach der Versorgung mittels Loop-Tenodese eine signifikante Verbesserung sowohl des bizepsspezifischen LHB-Scores als auch der globalen Schulterfunktion. Initiale Bedenken, der Loop könne ebenfalls lokale Schmerzen über dem Verankerungsort im anterioren Aspekt der Schulter verursachen wie sie von Ankertenodeseverfahren bekannt sind [17], lassen sich anhand der guten Ergebnisse in der Unterkategorie „biceps pain and muscle cramps“ entkräften. Der Gesamt-LHB-Score 6 Monate nach Loop-Tenode-

se war durchaus vergleichbar mit einem historischen Patientenkollektiv nach arthroskopisch-epioissärer Ankertenodese [10, 29] oder subpektoraler Mini-open-Tenodese [8] aus vergleichbaren Arbeiten. Zudem zeigte sich ein strukturelles Tenodeseversagen in der sonographischen Analyse nach 6 Monaten lediglich in 5,7 % der Fälle, was sich in der niedrigen Rate an ausgeprägten Popeye-Deformitäten widerspiegelt. Die Versagensrate des Tenodesekonstrukts nach 6 Monaten liegt ebenfalls in einem vergleichbaren Bereich zur arthroskopisch-epioissären Ankertenodese (10,2 % nach 36 Monaten; [10]) und subpektoralen Tenodese [4, 8]. Eine Einschränkung der Aussagekraft der Kohortenstudie ergibt sich allerdings aus dem eingeschlossenen Patientenkollektiv. Die Studienpatienten wurden alle aufgrund einer degenerativen Rotatorenmanschettenschädigung behandelt. Eine Aussage zur Anwendbarkeit der Loop-Tenodese beim jungen Patienten mit hohem funktionellen Anspruch ist daher nicht zulässig.

#### Fazit für die Praxis

- Die Loop-Tenodese führt durch Verbesserung der Autotenodese zu einer höheren Primärstabilität als die Tenotomie.
- Mithilfe der Loop-Tenodese können bizepsabhängige Schulterbeschwerden bei degenerativen Rotatorenmanschettenschädigungen bereits im kurzfristigen Verlauf signifikant verbessert und dabei gute funktionelle und kosmetische Ergebnisse erzielt werden.
- Die Anwendbarkeit der Loop-Tenodese bei einem funktionell anspruchsvollem Patientenkollektiv ist noch unklar.
- Randomisierte vergleichende Studien werden benötigt um den Stellenwert der Loop-Tenodese im Vergleich zu bewährten Tenodesetechniken zu prüfen

#### Korrespondenzadresse

**Prof. Dr. Maximilian Kerschbaum**  
Klinik und Poliklinik für Unfallchirurgie,  
Universitätsklinikum Regensburg  
Franz-Josef-Strauss-Allee 11, 93053 Regensburg,  
Deutschland  
maximilian.kerschbaum@ukr.de

**Funding.** Open Access funding enabled and organized by Projekt DEAL.

## Einhaltung ethischer Richtlinien

**Interessenkonflikt.** L. Hensler, L. Klute, V. Alt und M. Kerschbaum geben an, dass kein Interessenkonflikt besteht.

Für diesen Beitrag wurden von den Autor/-innen keine Studien an Menschen oder Tieren durchgeführt. Für die aufgeführten Studien gelten die jeweils dort angegebenen ethischen Richtlinien (die Kohortenstudie wurde von der Ethikkommission der Universität Regensburg genehmigt [18-1032-101]).

**Open Access.** Dieser Artikel wird unter der Creative Commons Namensnennung 4.0 International Lizenz veröffentlicht, welche die Nutzung, Vervielfältigung, Bearbeitung, Verbreitung und Wiedergabe in jeglichem Medium und Format erlaubt, sofern Sie den/die ursprünglichen Autor(en) und die Quelle ordnungsgemäß nennen, einen Link zur Creative Commons Lizenz beifügen und angeben, ob Änderungen vorgenommen wurden.

Die in diesem Artikel enthaltenen Bilder und sonstiges Drittmaterial unterliegen ebenfalls der genannten Creative Commons Lizenz, sofern sich aus der Abbildungslegende nichts anderes ergibt. Sofern das betreffende Material nicht unter der genannten Creative Commons Lizenz steht und die betreffende Handlung nicht nach gesetzlichen Vorschriften erlaubt ist, ist für die oben aufgeführten Weiterverwendungen des Materials die Einwilligung des jeweiligen Rechteinhabers einzuholen.

Weitere Details zur Lizenz entnehmen Sie bitte der Lizenzinformation auf <http://creativecommons.org/licenses/by/4.0/deed.de>.

## Literatur

- Aida HF, Shi BY, Huish EG et al (2020) Are implant choice and surgical approach associated with biceps tenodesis construct strength? A systematic review and meta-regression. *Am J Sports Med* 48:1273–1280. <https://doi.org/10.1177/0363546519876107>
- Boileau P, Krishnan SG, Coste J-S, Walch G (2002) Arthroscopic biceps tenodesis: a new technique using bioabsorbable interference screw fixation. *Arthroscopy* 18:1002–1012. <https://doi.org/10.1053/jars.2002.36488>
- Cagle PJ Jr, London DA, Gluck MJ et al (2020) Long head of biceps tenodesis at the superior aspect of the biceps groove: a biomechanical comparison of inlay and onlay techniques. *Shoulder Elbow* 12:12–17. <https://doi.org/10.1177/1758573218815281>
- Degenhardt H, Pogorzelski J, Themessl A et al (2021) Reliable clinical and sonographic outcomes of subpectoral biceps tenodesis using an all-suture anchor onlay technique. *Arthroscopy*. <https://doi.org/10.1016/j.arthro.2021.08.033>
- Deng ZJ, Yin C, Cusano J et al (2020) Outcomes and complications after primary arthroscopic suprapectoral versus open subpectoral biceps tenodesis for superior labral anterior-posterior tears or biceps abnormalities: a systematic review and meta-analysis. *Orthop J Sports Med* 8:2325967120945322. <https://doi.org/10.1177/2325967120945322>
- Hohmann E, Keough N, Glatt V et al (2019) The mechanical properties of fresh versus fresh/frozen

## Implant-free loop tenodesis of the long head of biceps: surgical technique and functional results

Driven by the idea of providing stable fixation without an implant and, therefore, reducing the risk of complications a new implant-free tenodesis technique for the long head of biceps (LHB) tendon was introduced and published by Kerschbaum et al. in 2019. By creating a tendon loop at the tendon stump after tenotomy, the proximal tendon blocks itself from slippage through the bicipital groove when released. After publication of the surgical technique, the procedure was first tested in a biomechanical investigation comparing the new loop tenodesis to tenotomy in human adult cadaveric shoulder joints. The ultimate load of failure was significantly higher in the loop tenodesis group than in the tenotomy group. In all specimens, loop tenodesis only failed in case of complete tendon rupture distal to the loop. After these promising results, loop tenodesis was implemented into clinical practice, and a prospective cohort pilot study was conducted. The study patients reported significant improvement of the total Constant score, the LHB score, pain, and range of motion 6 months after surgical treatment. The outcome based on the Constant score and LHB score was comparable to the outcome after suprapectoral anchor tenodesis in previous trials.

### Keywords

Shoulder arthroscopy · Tenotomy · Biceps pulley lesion · Rotator cuff · SLAP lesion

- and preserved (Thiel and Formalin) long head of biceps tendons: a cadaveric investigation. *Ann Anat* 221:186–191. <https://doi.org/10.1016/j.aanat.2018.05.002>
- Hsu AR, Ghodadra NS, Provencher MT et al (2011) Biceps tenotomy versus tenodesis: a review of clinical outcomes and biomechanical results. *J Shoulder Elbow Surg* 20:326–332. <https://doi.org/10.1016/j.jse.2010.08.019>
  - Katthagen JC, Grimmas P, Jensen G et al (2015) Suprapectoral mini-open biceps tenodesis—functional and sonographic results. *Z Orthop Unfall* 153:153–159. <https://doi.org/10.1055/s-0034-1396158>
  - Kerschbaum M, Alt V, Pfeifer C (2019) The all-inside arthroscopic loop tenodesis procedure to treat long head of biceps tendon pathologies. *Arthrosc Tech* 8:e1551–e1554. <https://doi.org/10.1016/j.eats.2019.08.005>
  - Kerschbaum M, Scheuermann M, Gerhardt C, Scheibel M (2016) Arthroscopic knotless suprapectoral tenodesis of the long head of biceps: clinical and structural results. *Arch Orthop Trauma Surg* 136:1135–1142. <https://doi.org/10.1007/s00402-016-2466-0>
  - Kerschbaum M, Voss A, Pfeifer C et al (2019) Novel implant-free loop tenodesis vs. simple tenotomy of the long biceps tendon—a biomechanical investigation. *BMC Musculoskelet Disord* 20:522. <https://doi.org/10.1186/s12891-019-2919-z>
  - Kerschbaum M, Weiss I, Mayr A et al (2019) The arthroscopic loop tenodesis procedure: an implant-free technique to treat long biceps tendon pathologies. *Arthrosc Tech* 8:e503–e506. <https://doi.org/10.1016/j.eats.2019.01.009>
  - Kim SH, Shin SH, Oh JH, Baek GH (2012) Biomechanical and histological analysis after tenotomy of the long head of the biceps in the rabbit shoulder model. *J Orthop Res* 30:416–422. <https://doi.org/10.1002/jor.21546>
  - Koch BS, Burks RT (2012) Failure of biceps tenodesis with interference screw fixation. *Arthroscopy* 28:735–740. <https://doi.org/10.1016/j.arthro.2012.02.019>
  - Leroux T, Chahal J, Wasserstein D et al (2015) A systematic review and meta-analysis comparing clinical outcomes after concurrent rotator cuff repair and long head biceps tenodesis or tenotomy. *Sports Health* 7:303–307. <https://doi.org/10.1177/1941738114539627>
  - Liu H, Song X, Liu P et al (2021) Clinical outcomes of arthroscopic tenodesis versus tenotomy for long head of the biceps tendon lesions: a systematic review and meta-analysis of randomized clinical trials and cohort studies. *Orthop J Sports Med* 9:2325967121993805. <https://doi.org/10.1177/2325967121993805>
  - McCrum CL, Alluri RK, Batech M, Mirzayan R (2019) Complications of biceps tenodesis based on location, fixation, and indication: a review of 1526 shoulders. *J Shoulder Elbow Surg* 28:461–469. <https://doi.org/10.1016/j.jse.2018.09.005>
  - Mellano CR, Frank RM, Shin JJ et al (2018) Subpectoral biceps tenodesis with PEEK interference screw: a biomechanical analysis of humeral fracture risk. *Arthroscopy* 34:806–813. <https://doi.org/10.1016/j.arthro.2017.09.012>
  - Na Y, Zhu Y, Shi Y et al (2019) A meta-analysis comparing tenotomy or tenodesis for lesions of the long head of the biceps tendon with concomitant reparable rotator cuff tears. *J Orthop Surg Res* 14:370. <https://doi.org/10.1186/s13018-019-1429-x>
  - Nho SJ, Reiff SN, Verma NN et al (2010) Complications associated with subpectoral biceps tenodesis: low rates of incidence following surgery. *J Shoulder Elbow Surg* 19:764–768. <https://doi.org/10.1016/j.jse.2010.01.024>
  - Osahr DC, Diamond AB, Speer KP (2002) The cosmetic appearance of the biceps muscle after long-head tenotomy versus tenodesis. *Arthroscopy* 18:483–487. <https://doi.org/10.1053/jars.2002.32233>
  - Parisien RL, Trofa DP, Kang HP et al (2020) Increased risk of humeral fracture with open versus arthroscopic tenodesis of the long head of the biceps brachii. *Arthrosc Sports Med Rehabil* 2:e329–e332. <https://doi.org/10.1016/j.asmr.2020.04.010>

23. Riedl M, Mayr A, Greiner S et al (2021) The loop tenodesis procedure-from biomechanics to first clinical results. *J Clin Med*. <https://doi.org/10.3390/jcm10030432>
24. Scheibel M, Schröder R-J, Chen J, Bartsch M (2011) Arthroscopic soft tissue tenodesis versus bony fixation anchor tenodesis of the long head of the biceps tendon. *Am J Sports Med* 39:1046–1052. <https://doi.org/10.1177/0363546510390777>
25. Sethi N, Wright R, Yamaguchi K (1999) Disorders of the long head of the biceps tendon. *J Shoulder Elbow Surg* 8:644–654. [https://doi.org/10.1016/s1058-2746\(99\)90105-2](https://doi.org/10.1016/s1058-2746(99)90105-2)
26. Shang X, Chen J, Chen S (2017) A meta-analysis comparing tenotomy and tenodesis for treating rotator cuff tears combined with long head of the biceps tendon lesions. *PLoS ONE* 12:e185788. <https://doi.org/10.1371/journal.pone.0185788>
27. Slätis P, Aalto K (1979) Medial dislocation of the tendon of the long head of the biceps brachii. *Acta Orthop Scand* 50:73–77. <https://doi.org/10.3109/17453677909024092>
28. Thiel W (1992) The preservation of the whole corpse with natural color. *Ann Anat* 174:185–195
29. Uschok S, Herrmann S, Pauly S et al (2016) Combined arthroscopic tenodesis of the long head of biceps and rotator cuff repair in antero-superior cuff tears. *Arch Orthop Trauma Surg* 136:1273–1279. <https://doi.org/10.1007/s00402-016-2498-5>
30. Zabrzynski J, Paczesny L, Lapaj L et al (2020) The surgical treatment of the long head of biceps tendon and the autotenodesis phenomenon: an ultrasound and arthroscopic study. *Folia Morphol* 79(2):395–401. <https://doi.org/10.5603/FM.a2019.0072>

**Hinweis des Verlags.** Der Verlag bleibt in Hinblick auf geografische Zuordnungen und Gebietsbezeichnungen in veröffentlichten Karten und Institutsadressen neutral.



## e.Med Orthopädie & Unfallchirurgie

### Das Fortbildungs-Abo passend zu Ihrem Fachgebiet

**SpringerMedizin.de bietet allen Ärztinnen und Ärzten, die sich effizient auf dem Laufenden halten wollen, ein maßgeschneidertes Fortbildungs-Abo mit CME-Fortbildungen und Premium-Inhalten der Fachzeitschriften passend zu Ihrem Fachgebiet. Inklusive einer gedruckten Zeitschrift nach Wahl.**

➤ Gezielt recherchieren, schnell und aktuell informieren: Mit **e.Med Orthopädie & Unfallchirurgie** erhalten Sie Zugriff auf die orthopädischen und unfallchirurgischen Fachzeitschriften und die dazugehörigen Fortbildungen.

➤ Nutzen Sie unser umfangreiches Kursangebot aus Orthopädie und Unfallchirurgie, um sich fortzubilden und ganz einfach online CME-Punkte zu sammeln.

➤ Profitieren Sie von der aktuellen und fundierten Berichterstattung über Entwicklungen und Neuheiten in der Orthopädie und Unfallchirurgie.

➤ Greifen Sie auf die Volltexte von deutschen und englischsprachigen orthopädischen und unfallchirurgischen Fachzeitschriften zu – direkt auf der Website, als ePaper oder als PDF-Download.

➤ Darüber hinaus ist im **e.Med Orthopädie & Unfallchirurgie** Abo eine orthopädische oder unfallchirurgische Springer Medizin Fachzeitschrift Ihrer Wahl enthalten, die Ihnen regelmäßig per Post zugesandt wird.

Testen Sie e.Med Orthopädie & Unfallchirurgie kostenlos und unverbindlich!



Jetzt informieren unter  
<http://bit.ly/2jrfEDq>  
oder telefonisch unter 0800-77 80 777  
(Montag bis Freitag, 10 bis 17 Uhr)

 e.Med | Orthopädie & Unfallchirurgie