

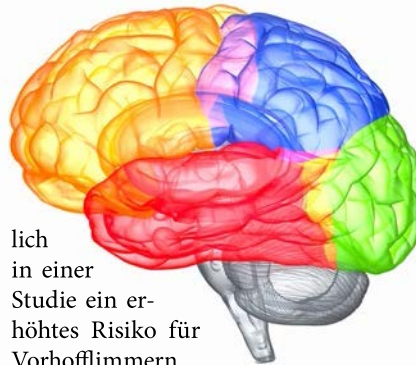
Komorbiditäten erkennen

Bei Rheuma Herz und Hirn im Blick behalten!

Bei einer optimalen Versorgung von Patienten mit entzündlich-rheumatischen Erkrankungen sollten auch Komorbiditäten berücksichtigt werden.

Viele Komorbiditäten werden zu selten und zu spät diagnostiziert. Bestätigt wird dies durch Versichertendaten der Barmer zu Komorbiditäten bei Rheumatoider Arthritis (RA). Dabei hatte sich gezeigt, dass RA-Patienten bei 26 Begleitkrankheiten deutlich schlechter abschnitten, als Personen ohne RA. So litten etwa 63% der RA-Patienten an Hypertonie versus 48% bei den Kontrollen, 26% der RA-Patienten hatten eine Osteoporose im Vergleich zu 9% der Kontrollpersonen.

Dabei zeigte sich am Beispiel von Patienten mit Spondyloarthritis (SpA), wie wichtig es ist, Komorbiditäten im Blick zu behalten, erläuterte Prof. Andreas Krause, Berlin. Denn für sie konnte kürz-



lich in einer Studie ein erhöhtes Risiko für Vorhofflimmern nachgewiesen werden [1].

Aber nicht nur das Risiko für Vorhofflimmern, sondern auch das für Schlaganfälle und Myokardinfarkte ist erhöht. So erlitten in der Gruppe der Patienten mit ankylosierender Spondylitis (AS) (n = 13.000) 73 (0,56%) in 6 Jahren einen ischämischen Schlaganfall, in der Kontrollgruppe (n = 65.000) waren es 250 (0,38%).

© ag visuell / stock.adobe.com

1. *Int J Cardiol* 2019; 275:77-82

ÜBRIGENS

... deuten Daten darauf hin, dass bei RA und Arthrose eine Korrelation mit dem Mikrobiom besteht. So lassen sich bei RA vermehrt Neisserien, bei Arthrose mehr Streptokokken nachweisen.

Sci Rep 2018; 8: 17126

... lässt sich mit Ultraschall das Risiko für einen RA-Schub nach Biologika-Stopp einschätzen. Sind zu Therapiebeginn bereits Erosionen sichtbar, ist das Schubrisiko 8,4-fach höher als ohne Erosionen, hieß es beim Rheuma Update.

... kann Streicheln über die Haut in der richtigen Frequenz (ca. 3 cm / sec) helfen, Schmerzen zu lindern. Verantwortlich dafür sind dadurch aktivierte taktile C-Fasern.

Typische extraartikuläre Manifestationen

Uveitis – Warnzeichen für eine Spondyloarthritis

Die akute anteriore Uveitis (AAU) gehört zu den typischen extraartikulären klinischen Manifestationen der Spondyloarthritis (SpAs). Der Frage, wie häufig eine axiale Spondyloarthritis (axSpA) einer AAU tatsächlich zugrunde liegt, sind britische Forscher nachgegangen [1].

Von 336 Patienten mit AAU klagten 77 über chronische Rückenschmerzen, die vor dem 45. Lebensjahr aufgetreten sind. Von 73 Patienten, die ein MRT erhielten, ließ sich bei 17 Patienten eine axSpA nachweisen, acht Patienten waren HLA-B27 negativ. Somit leide mindestens jeder

fünfte Patient mit AAU und Rückenschmerzen unter einer axSpA und sollte rheumatologisch evaluiert werden, so das Fazit von Prof. Andreas Krause, Immanuel Krankenhaus Berlin.

Der primäre Behandlungsansatz bei AAU bleibt eine Kombination aus topischen Kortikosteroiden und mydriatischen Wirkstoffen, systemische Kortikosteroide bleiben Patienten mit refraktärer und schwerer Beteiligung vorbehalten, heißt es in einem Review zum Management der AAU bei SpA [2].

1. *RMD Open* 2018 (online first)

2. *Biomed Res Int.* 2018 (online first)



Mit der Sommerakademie günstig punkten!

Auch 2019 haben wir in der Sommerakademie ausgewählte CME-Kurse für Ihre hausärztliche Fortbildung zusammengestellt.

Zum Thema „Rheuma“ finden Sie unter www.springermedizin.de/cme-sommerakademie aktuell den Kurs

„Periphere Nervenbeteiligung bei rheumatischen Erkrankungen“

Zur Teilnahme benötigen Sie das Fortbildungspaket und erhalten damit 60 Tage Zugriff auf die Sommerakademie 2019 zum Preis von nur 29,- €:

www.springermedizin.de/cme-sommerakademie-teilnehmen

Nutzen Sie die Sommerzeit, um CME-Punkte zu sammeln und um sich schnell und effizient fortzubilden!