

Ophthalmologie 2023 · 120:400–405
<https://doi.org/10.1007/s00347-022-01741-0>
Eingegangen: 26. Juli 2022
Überarbeitet: 8. September 2022
Angenommen: 14. September 2022
Online publiziert: 17. Oktober 2022
© Der/die Autor(en) 2022



Post-SMILE – Was Myope über ihre sekundär emmetropen Augen wissen

Hakan Kaymak^{1,2} · Machteld Devenijn^{2,4} · Kai Neller^{1,2} · Claudia Cosma^{1,2} · Wolfgang Sickenberger⁴ · Berthold Seitz³ · Achim Langenbacher¹ · Hartmut Schwahn²

¹ Institut für Experimentelle Ophthalmologie, Universitätsklinikum des Saarlandes UKS, Homburg/Saar, Deutschland

² Breyer Kaymak Klabe Augenchirurgie, Internationale Innovative Ophthalmochirurgie GbR, Düsseldorf, Deutschland

³ Klinik für Augenheilkunde, Universitätsklinikum des Saarlandes UKS, Homburg/Saar, Deutschland

⁴ Ernst-Abbe-Hochschule, Jena, Deutschland

Zusammenfassung

Hintergrund: Bei jungen myopen Erwachsenen ist die Small-Incision Lenticule Extraction (SMILE) zur langfristigen Korrektur ihrer Kurzsichtigkeit sehr beliebt. Die übermäßigen Achsenlängen der myopen Augen und die damit verbundenen Risiken für spätere schwerwiegendere Augenerkrankungen bleiben bei der chirurgischen Korrektur des Refraktionsfehlers jedoch bestehen. Diese Risiken sind umso größer, je höher die Myopie ist. Sind die Patienten darüber gut informiert, und inwieweit tritt weiteres Augenlängenwachstum auch nach SMILE auf?

Methodik: Myope junge Erwachsene, welche sich vor 2019 einer binokularen SMILE unterzogen haben, bekamen die Möglichkeit, im Rahmen einer Folgevisite ihre Augen untersuchen zu lassen (Biometrie mittels IOL-Master 700 [Zeiss, Oberkochen, Deutschland], subjektive Refraktion, Untersuchung des vorderen und hinteren Augenabschnittes an der Spaltlampe) und an einer Umfrage teilzunehmen. Patienten mit präoperativer Achslänge $\geq 25,5$ mm und präoperativer Achslänge $< 25,5$ mm (hohe Myopie) wurden statistisch getrennt ausgewertet.

Ergebnisse: Es erschienen 44 Patienten (Alter $30,39 \pm 2,39$ Jahre) bei der Visite, die SMILE lag $3,18 \pm 0,82$ Jahre zurück: Das sphärische Äquivalent bei der Folgevisite betrug $-0,05 \pm 0,21$ dpt bei den schwächer Myopen und $-0,18 \pm 0,23$ dpt bei den hoch Myopen; 27 % der Befragten schätzten, dass durch SMILE ihr Risiko für Netzhautablösung und Katarakt gesenkt werden würde, wobei 80 % der hoch Myopen ihr individuelles Risiko für Netzhautablösung zu niedrig einschätzten; 57 % gaben an, dass sie bei Symptomen, die einer akuten Netzhautablösung entsprechen, erst innerhalb 1 Woche zum Augenarzt gehen, nur 27 % würden sich sofort in eine Notaufnahme begeben. Generell gaben 59 % an, ein normales Gesundheitsbewusstsein zu haben, und 41 % berichteten, jährlich zur augenärztlichen Kontrolle zu gehen.

Diskussion: Die erhobenen Achslängen und Refraktionen zeigen keine relevante Veränderung der Augen hinsichtlich einer Progression der Myopie. Die Angaben der Patienten in der Umfrage verdeutlichen aber, dass den meisten Patienten das Risiko schwerwiegender Augenerkrankungen (Netzhautablösung, Katarakt) nicht bewusst ist. Es bedarf daher v. a. bei den präoperativ hoch myopen Patienten einer wiederholten Risikoaufklärung und einer engmaschigen postoperativen Betreuung.

Schlüsselwörter

Myopie · Achslänge · Small-Incision Lenticule Extraction · Gesundheit · Refraktive Chirurgie



QR-Code scannen & Beitrag online lesen

Viele junge myope Erwachsene unterziehen sich einer Small-Incision Lenticule Extraction (SMILE), um ihre Kurzsichtigkeit langfristig korrigieren zu lassen. Ein myopes Auge ist größer, und insbesondere hoch myope Augen sind einem erhöhten Risiko für sekundäre schwerwiegende Augenerkrankungen ausgesetzt. Dieser Beitrag stellt die Ergebnisse einer postoperativen Untersuchung und Befragung von SMILE-Patienten vor. Sind sich Patienten, welche sich einer SMILE unterzogen haben, bewusst, dass ihr Risiko für myopiebedingte Veränderungen am hinteren Augenpol auch postoperativ bestehen bleibt?

Eine Myopie, welche meist durch Umwelteinflüsse wie Lesen und Naharbeit in Innenräumen und wenig Zeit im Freien bedingt ist, entwickelt sich in der Regel bei Kindern zwischen dem 5. und 10. Lebensjahr [1] und kann progressiv werden. Dabei ist in den betroffenen Augen das Längenwachstum des Bulbus gegenüber einem normalen (physiologischen) Augenzunahme, welches zu Emmetropie führen würde, erhöht. Die resultierende Kurzsichtigkeit kann mit optischen Korrektionsmittel wie Brillengläsern oder Kontaktlinsen oder auch refraktiv-chirurgisch korrigiert werden. Das am meisten beworbene und aktuell häufig praktizierte Verfahren ist die Small-Incision Lenticule Extraction (SMILE). Es kann bei ausreichender Hornhautdicke bis zu einer Kurzsichtigkeit von -10 dpt, entsprechend einer Achslänge von ca. 27 mm, angewendet werden [2]. Dieser im Vergleich zu der Anpassung von Brillengläsern oder Kontaktlinsen irreversible Eingriff ermöglicht den Patienten bis zum Einsetzen der Presbyopie ein Sehen ohne zusätzliches optisches Korrektionsmittel.

Mit dem Grad der übermäßigen Dehnung des hinteren Augenpols im myopen Auge steigt das individuelle Risiko einer sekundären schwerwiegenden Augenerkrankung [3]. Augen mit einer hohen Achsenmyopie (Achslänge $\geq 25,5$ mm) sind einem besonders hohen Risiko für verschiedene Sekundärerkrankungen ausgesetzt, die zur Erblindung führen können [4]. So ist die hohe Myopie mit einer früheren Linsentrübung assoziiert. Kerntrübung (Odds Ratio: 3,0) und hintere Schalen-trübung

(Odds Ratio: 7,8) werden häufiger beobachtet und werden früher behandlungspflichtig [5]. Insbesondere aber das Risiko einer Netzhautablösung nimmt mit steigendem Grad der Achsenmyopie zu [6]: Im Vergleich mit normalsichtigen Augen ist das Risiko einer Netzhautablösung bei Augen mit einer milden Myopie von -1 bis -3 dpt etwa 4,5-mal so hoch, bei über -3 bis -6 dpt sogar 10-mal so hoch wie bei Emmetropen [7]. Eine skandinavische Studie, welche bei 9980 Patienten mit Seheinschränkungen die zugrunde liegenden Ursachen untersuchte, kam zu dem Ergebnis, dass in der Altersgruppe von 20 bis 64 Jahren 26 % der Seheinschränkungen auf mit der Myopie in Verbindung stehende Netzhautveränderungen zurückzuführen sind [8]. Zu erwähnen ist, dass die Verfahren zur Korrektur der Kurzsichtigkeit mittels Laser das Risiko einer Netzhautablösung nicht erhöhen [9].

In dieser Arbeit möchten die Autoren der Frage nachgehen, ob junge Erwachsene in Deutschland, die sich in letzter Zeit einer SMILE-Operation unterzogen haben, ihre myopiebedingten Risiken kennen. Weiter soll untersucht werden, ob postoperativ mit einer weiteren Zunahme der Achsenlänge des Auges, die schließlich mit einer Erhöhung dieser Risiken einhergehen kann, gerechnet werden muss.

Methodik

Patientenkollektiv

Myope Patienten, welche sich vor dem Jahr 2019 einer binokularen SMILE-Operation (erfahrener Operateur: BY [Breyer Kaymak Klabe Augenchirurgie]) unterzogen haben, bekamen die Möglichkeit, ihre Augen im Rahmen einer Folgevisite untersuchen zu lassen und dabei freiwillig einen Fragebogen zu beantworten. Hierzu wurden nach Suchlauf in unserer Datenbank 71 Patienten aus dem Raum Düsseldorf ausgewählt und zur Vereinbarung einer Folgevisite telefonisch kontaktiert. Die Biometrie der Augen wurde mittels IOL-Master 700 (Carl Zeiss, Deutschland) erhoben. Weiter erfolgten die subjektive Refraktion sowie die Untersuchung des vorderen und hinteren Augenabschnitts an der Spaltlampe.

Statistische Auswertung

Die Unterteilung in die Gruppen präoperativer $AL < 25,5$ mm und präoperativer $AL \geq 25,5$ mm erfolgte auf Grundlage der Arbeit von Chung et al. (2019), welche ab einer Achslänge von etwa 25,5 mm eine zunehmende Veränderung der Makuladicke im Vergleich zu kürzeren Augen beobachteten [10].

Ergebnisse

Von den 71 telefonisch kontaktierten Patienten sind 44 Patienten (88 Augen) tatsächlich zur Untersuchung bei der vereinbarten Folgevisite erschienen und haben nach Aufklärung freiwillig erklärt, dass ihre erhobenen biometrischen Messdaten und Antworten anonymisiert statistisch ausgewertet und die Auswertung anonymisiert veröffentlicht werden können. Die **Abb. 1** zeigt die angegebenen Gründe derjenigen 27 Patienten, welche letztlich nicht zur Folgevisite erschienen sind. Es wurden keine Alternativtermine vergeben. Insgesamt haben 11 (16 %) der Patienten ihren Termin ohne die Angabe von Gründen abgesagt bzw. sind nicht zu ihrem Termin erschienen.

Operationsergebnis und Verlauf

Bei 10 Patienten war auf mindestens einem Auge eine Progression der Myopie von Visite Monat 1 zu Jahr 3 um $-0,25$ dpt und bei 5 Patienten um $-0,50$ dpt zu beobachten. Kein Patient zeigte eine Progression der Myopie um $-1,00$ dpt oder mehr. Die Operation der untersuchten Patienten lag im Mittel $3,11 \pm 0,88$ Jahre zurück.

Die mittlere Hornhautdicke änderte sich durch die SMILE-Operation von $0,553 \pm 0,028$ mm auf $0,489 \pm 0,033$ mm ($p < 0,001$). Es zeigte sich eine Änderung der Achslänge ohne Berücksichtigung der zentralen Hornhautdicke von $24,58 \pm 1,08$ mm auf $24,53 \pm 1,08$ mm.

Anamnese und ophthalmologische Untersuchung

Es benötigten 43 der 44 Befragten nach ihrer SMILE keine weitere Brille oder Kontaktlinse; 20 der 44 untersuchten Patienten (36 Augen) hatten auf mindestens einem

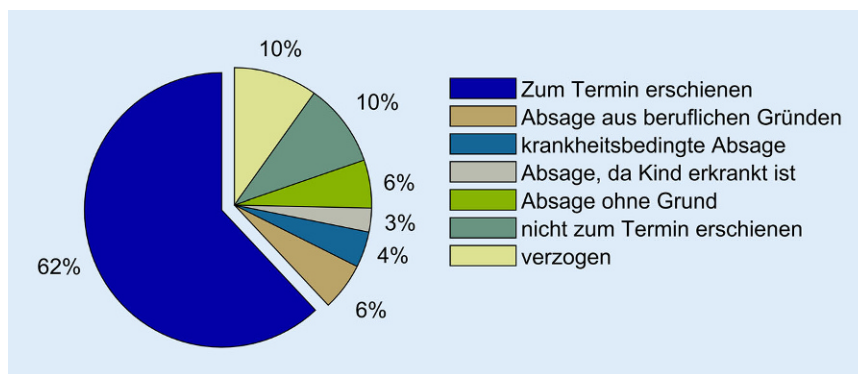


Abb. 1 ▲ Ergebnis der telefonischen Terminvereinbarung zur Folgevisite bei zufällig ausgewählten 71 Patienten, deren SMILE-Operation zwischen 2017 und 2019 stattgefunden hatte

Auge eine präoperative Achslänge (AL) von 25,5 mm oder mehr; die übrigen waren geringgradiger myop. Die ophthalmologische Untersuchung fand bei einem der 44 Patienten einen Fundus hypertonicus und bei einem weiteren Patienten (beide Augen) typische Bajonettgefäße an der Netzhaut mit den Merkmalen eines Fundus hypertonicus. Bei 3 Patienten (3 Augen mit präoperativem SÄ von -1,5 dpt, -3 dpt bzw. -5 dpt) fanden sich beginnende Pflastersteindegenerationen und bei einem Patienten (1 Auge) eine Konuspigmentierung der Papille. Auffälligkeiten an der Hornhaut fanden sich in keinem Fall.

Auswertung des Fragebogens

Die Ergebnisse des Fragebogens sind schematisch und nach Antwortmöglichkeit getrennt in **Abb. 2** dargestellt; 36% der Befragten gaben an, ein hohes, 59% ein normales und 5% ein niedriges Gesundheitsbewusstsein zu haben; 32% war bewusst, dass mit einer zunehmenden Myopie das Risiko für gewisse Augenerkrankungen steigt.

Insgesamt gaben 5% ihr Risiko für eine Netzhautablösung im Vergleich zu Normsichtigen mit 10- bis 15fach erhöht, 32% mit 6- bis 10fach erhöht, 45% mit 1- bis 5fach erhöht an; 18% gaben an, dass sie aufgrund ihrer präoperativen Myopie keinem erhöhten Risiko einer Netzhautablösung ausgesetzt sind. Von den hoch Myopen (präoperative AL \geq 25,5 mm) schätzten 80% ihr individuelles Risiko einer myopiebedingten Netzhautablösung zu niedrig ein, und 20% schätzten ihr individuelles Risiko richtig ein. Von den gering und mittelgradig Myopen (präopera-

tive AL < 25,5 mm) schätzten 45% ihr individuelles Risiko einer myopiebedingten Netzhautablösung richtig ein; 49% schätzten ihr individuelles Risiko zu hoch ein.

Käme es bei den Patienten zu den typischen Symptomen einer Netzhautablösung, so gaben 27% an, dass sie sofort in die Notaufnahme gehen würden; 57% würden erst innerhalb von einer Woche und 11% erst innerhalb eines Monats einen Augenarzt aufsuchen; 5% gaben an, dass sie einen Besuch beim Augenarzt gar nicht in Erwägung ziehen würden; 41% der Befragten gehen jährlich zur augenärztlichen Kontrolle, 27% alle 2 Jahre, 10% alle 3 Jahre und 22% weniger als 3 Jahre. Bezüglich des Risikobewusstseins bei der Entwicklung einer frühzeitigen Katarakt schätzten 5% die Erhöhung ihres Risikos auf 9- bis 12fach, 24% auf 5- bis 8fach und 39% auf 2- bis 4fach; 32% schätzten, dass sie keinem erhöhten Risiko einer Katarakt ausgesetzt sind. Insgesamt sind 27% der Befragten der Auffassung, dass eine SMILE das Risiko für eine Netzhautablösung und Katarakt senkt.

Diskussion

Bei den untersuchten 44 Patienten wurde die präoperative Kurzsichtigkeit mittels SMILE im Mittel sehr gut beseitigt; die statistische Standardabweichung bei der erzielten Refraktionskorrektur beträgt weniger als 0,25 dpt. Dies stimmt mit den Angaben in der Literatur zur Nachbeobachtung myoper Patienten, welche sich einer SMILE unterzogen haben, überein [11–13].

Die Angaben der Patienten zu den die Augengesundheit betreffenden Fragen sind gemischt. Auf der einen Seite sind davon ausgegangen werden, dass sich ein Teil der Befragten sehr umfangreich und differenziert über die SMILE informiert hat und ein Bewusstsein dafür hat, dass die SMILE „lediglich“ die Brechkraft der Hornhaut reduziert und so die Kurzsichtigkeit korrigiert. Auf der anderen Seite gaben nur 27% der Befragten an, dass sie sich bei den Symptomen einer Netzhautablösung sofort in die Notaufnahme begeben würden, und es muss davon ausgegangen werden, dass ein Teil der Befragten sich der SMILE unterzogen hat, um ihr Auge von der Myopie zu heilen, da 27% angaben, dass durch die SMILE das Risiko für die Entwicklung sekundärer Erkrankungen gesenkt wurde. Allerdings gilt es zu berücksichtigen, dass diese Patienten dennoch das Angebot der Folgevisite wahrgenommen haben, da nur diejenigen Patienten den Fragebogen beantwortet haben, welche auch zur Folgevisite erschienen sind. Nach ausgiebiger Literaturrecherche konnte keine weitere Arbeit gefunden werden, welche in einer Nachbeobachtung von SMILE-Patienten auch den Kenntnisstand dieser zu ihrer weiterhin vorhandenen Myopie erfragt. Zudem bedarf es der Befragung einer Vergleichsgruppe zu den Risiken der mit der Myopie in Verbindung stehenden Augenerkrankungen, beispielsweise myoper Brillen- und Kontaktlinsenträger, um unsere Ergebnisse besser einordnen zu können.

Es gaben 22% an, dass sie weniger als 3 Jahre, also faktisch seit der SMILE, nicht mehr bei einer augenärztlichen Kontrolle waren. Dies zeigt, dass diese Patienten ihre Gesundheit der Augen dem Augenarzt überlassen, aber ein grundlegendes Interesse daran haben, wenn möglich und angeboten, eine medizinische Betreuung wahrzunehmen. International betrachtet, sind bereits Konzepte etabliert, welche die augenärztliche Zusammenarbeit mit qualifizierten Optometristen bei der Patientenversorgung sicherstellen und diesem erhöhten Versorgungsaufwand bei myopen Patienten gerecht werden. Das britische College of Optometrists empfiehlt grundlegend eine regelmäßige optometrische Untersuchung im Abstand von 2 Jahren




Abb. 2 ◀ Darstellung der Ergebnisse des Fragebogens. Unterteilt in die Gruppen *grün* (präoperative AL < 25,5 mm) mit n = 24 und *blau* (präoperative AL ≥ 25,5 mm) mit n = 20

[14]. Die Deutsche Ophthalmologische Gesellschaft empfiehlt eine regelmäßige (2 bis 4 Jahre) Kontrolle erst ab dem 40. Lebensjahr [15]. Allerdings ist fraglich, wie die 16% der Patienten erreicht werden können, welche ihren Termin vergessen haben, bzw. ohne die Angabe von Gründen nicht zum vereinbarten Termin erschienen sind. Sehen diese Patienten keine Notwendigkeit einer weiteren Augenuntersuchung nach ihrer SMILE?

Bei myopen Patienten kann eine Netzhautablösung früher und auch vor dem 45. Lebensjahr auftreten [7]. Die Entwicklung eines Foramens, aus welchem eine Netzhautablösung resultieren kann, tritt plötzlich auf, und die Diagnose eines Foramens in jährlich stattfindenden Kontrolluntersuchungen stellt eher einen Zufallsbefund dar. So gilt es, myope Patienten für die Symptome einer Netzhautablösung zu sensibilisieren und sich bei Eintreten der Symptome sofort einem Augenarzt vorzustellen, als auf die jährlichen Kontrollen zu vertrauen. In einer retrospektiven Auswertung von 104 Patienten, die sich zwischen 1994 und 1999 einer Operationen bei Netzhautablösung mit abgehobener Makula unterziehen mussten, gaben Mowatt et al. (2005) an, dass die Patienten im Mittel $2,6 \pm 0,3$ Wochen warten, bis diese sich einem Augenarzt vorstellen [16]. Die Studie zeigt einen deutlichen negativen Zusammenhang zwischen der vergangenen Zeit bis zur Operation und der postoperativen Rehabilitation des Visus. Selbst nach einer Netzhautablösung mit durchgeführter eindellender Netzhautoperation kann nicht davon ausgegangen werden, dass die Patienten nun ein Bewusstsein über die mit einer Netzhautablösung in Verbindung stehenden Komplikationen haben. So erinnerten sich in einer Untersuchung von 100 Patienten mit Netzhautablösung, welche sich einer eindellenden Netzhautoperation unterzogen, lediglich 23% der Patienten aus dem Aufklärungsgespräch daran, dass während oder nach der Operation Blutungen und Infektionen auftreten können, und nur 3% der Patienten gaben postoperativ an, dass diese Blutung und Infektionen zu einer Erblindung führen könnten [17]. Unter Berücksichtigung, dass myope Patienten, welche auf dem ersten Auge bereits eine Netzhautablösung hatten, ein erhöhtes Risiko haben,

auch auf dem Partnerauge eine Netzhautablösung zu entwickeln [18], sind jährliche Kontrollen mit wiederkehrender Aufklärung über die Symptome einer Netzhautablösung ratsam. Jährliche Netzhautkontrollen bieten sich zudem an, um ein Glaukom frühzeitig zu diagnostizieren, da die Diagnose bei myopen Patienten besonders erschwert ist aufgrund der Deformation des Sehnervenkopfes [19]. Das Risiko für die Entwicklung eines Glaukoms bei Myopie kann allerdings um das 10fache erhöht sein.

Ausblick

Durch SMILE kann die Zielrefraktion sehr zuverlässig erreicht werden. Die ursprüngliche Myopie ist verschwunden, und die Patienten scheinen „geheilt“ zu sein. Die Angaben in der Umfrage verdeutlichen, dass den meisten Patienten das erhöhte Risiko schwerwiegender Augenerkrankungen (Netzhautablösung, Katarakt etc.), das mit ihrer ursprünglichen Myopie in Zusammenhang steht, nicht bewusst ist. Es bedarf daher v. a. bei den präoperativ hoch myopen Patienten einer gründlichen Risikoaufklärung, die ggf. in einer der Folgevisiten wiederholt werden sollte, sowie grundsätzlich einer engmaschigeren postoperativen ophthalmologischen Betreuung.

Fazit für die Praxis

SMILE-Patienten wissen im Mittel sehr wenig über die Risiken der mit ihrer ursprünglichen Myopie in Verbindung stehenden schwerwiegenderen Augenerkrankungen, die auch nach der Refraktivchirurgie bestehen bleiben.

Korrespondenzadresse

Hakan Kaymak

Breyer Kaymak Klabe Augenchirurgie,
Internationale Innovative Ophthalmochirurgie GbR
Theo Champion Str. 1, 40549 Düsseldorf,
Deutschland
dr.h.kaymak@gmail.com

Einhaltung ethischer Richtlinien

Interessenkonflikt. H. Kaymak, M. Devenijn, K. Neller, C. Cosma, W. Sickenberger, B. Seitz, A. Langenbacher und H. Schwahn geben an, dass kein Interessenkonflikt besteht.

Für diesen Beitrag wurden von den Autor/-innen keine Studien an Menschen oder Tieren durchgeführt. Für die aufgeführten Studien gelten die jeweils dort angegebenen ethischen Richtlinien.

Open Access. Dieser Artikel wird unter der Creative Commons Namensnennung 4.0 International Lizenz veröffentlicht, welche die Nutzung, Vervielfältigung, Bearbeitung, Verbreitung und Wiedergabe in jeglichem Medium und Format erlaubt, sofern Sie den/die ursprünglichen Autor(en) und die Quelle ordnungsgemäß nennen, einen Link zur Creative Commons Lizenz beifügen und angeben, ob Änderungen vorgenommen wurden.

Die in diesem Artikel enthaltenen Bilder und sonstiges Drittmaterial unterliegen ebenfalls der genannten Creative Commons Lizenz, sofern sich aus der Abbildungslegende nichts anderes ergibt. Sofern das betreffende Material nicht unter der genannten Creative Commons Lizenz steht und die betreffende Handlung nicht nach gesetzlichen Vorschriften erlaubt ist, ist für die oben aufgeführten Weiterverwendungen des Materials die Einwilligung des jeweiligen Rechteinhabers einzuholen.

Weitere Details zur Lizenz entnehmen Sie bitte der Lizenzinformation auf <http://creativecommons.org/licenses/by/4.0/deed.de>.

Literatur

1. Wesemann W (2018) Analyse der Brillenstärken zeigt keine Zunahme der Myopie in Deutschland von 2000 bis 2015. *Ophthalmologie* 115:409–417. <https://doi.org/10.1007/s00347-017-0601-0>
2. Sekundo W, Kunert KS, Blum M (2011) Small incision corneal refractive surgery using the small incision lenticule extraction (SMILE) procedure for the correction of myopia and myopic astigmatism: results of a 6 month prospective study. *Br J Ophthalmol* 95:335–339. <https://doi.org/10.1136/bjo.2009.174284>
3. Haarman AEG, Enthoven CA, Tideman JW et al (2020) The complications of myopia: a review and meta-analysis. *Invest Ophthalmol Vis Sci* 61:49. <https://doi.org/10.1167/iov.61.4.49>
4. Ziemssen F, Lagrèze W, Voykov B (2017) Sekundärerkrankungen bei hoher Myopie. *Ophthalmologie* 114:30–43. <https://doi.org/10.1007/s00347-016-0390-x>
5. Kanthan GL, Mitchell P, Rochtchina E et al (2014) Myopia and the long-term incidence of cataract and cataract surgery: the blue mountains eye study. *Clin Exp Ophthalmol* 42:347–353. <https://doi.org/10.1111/ceo.12206>
6. Spitznas M, Graeff V (1970) Netzhautablösung und Refraktion. *Dtsch Med Wochenschr* 95:1205–1209. <https://doi.org/10.1055/s-0028-1108614>
7. The Eye Disease Case-Control Study Group (1993) Risk factors for idiopathic rhegmatogenous retinal detachment. *Am J Epidemiol* 137:749–757
8. Buch H, Vinding T, La Cour M et al (2004) Prevalence and causes of visual impairment and blindness among 9980 Scandinavian adults: the Copenhagen City Eye Study. *Ophthalmology* 111:53–61. <https://doi.org/10.1016/j.ophtha.2003.05.010>
9. Arevalo JF, Ramirez E, Suarez E et al (2000) Rhegmatogenous retinal detachment after laser-assisted in situ keratomileusis (LASIK) for the correction of myopia. *Retina* 20:338–341. <https://doi.org/10.1097/00006982-200007000-00003>

10. Chung YW, Choi MY, Kim J-S et al (2019) The association between macular thickness and axial length in myopic eyes. *Biomed Res Int* 2019;8913582. <https://doi.org/10.1155/2019/8913582>
11. Messerschmidt-Roth A, Sekundo W, Lazaridis A et al (2017) Drei Jahre Nachbeobachtung nach refraktiver Small Incision Lenticule Extraction (SMILE) mit einem 500-kHz-Femtosekundenlaser im „Fast Mode“. *Klin Monbl Augenheilkd* 234:102–108. <https://doi.org/10.1055/s-0042-117281>
12. Burazovitch J, Ferguene H, Naguszewski D (2018) La prédictibilité du small incision lenticule extraction (SMILE) dans la correction de la myopie sphéro-cylindrique, étude rétrospective, sur cinq ans, à partir de 616 yeux. *J Fr Ophtalmol* 41:433–440. <https://doi.org/10.1016/j.jfo.2018.01.003>
13. Han T, Xu Y, Han X et al (2018) Three-year outcomes of small incision lenticule extraction (SMILE) and femtosecond laser-assisted laser in situ keratomileusis (FS-LASIK) for myopia and myopic astigmatism. *Br J Ophthalmol* 103:565–568. <https://doi.org/10.1136/bjophthalmol-2018-312140>
14. The College of Optometrists. Guideline B2 The routine eye examination. June 2013
15. Berufsverband der Augenärzte Deutschlands e. V., Deutsche Ophthalmologische Gesellschaft. Leitlinie Nr. 4 Augenärztliche Basisdiagnostik bei Patienten ab dem 7. Lebensjahr. 1998
16. Mowatt L, Shun-Shin GA, Arora S et al (2005) Macula off retinal detachments. How long can they wait before it is too late? *Eur J Ophthalmol* 15:109–117
17. Priluck IA, Robertson DM, Buettner H (1979) What patients recall of the preoperative discussion after retinal detachment surgery. *Am J Ophthalmol* 87:620–623. [https://doi.org/10.1016/0002-9394\(79\)90292-7](https://doi.org/10.1016/0002-9394(79)90292-7)
18. Delaney WV, Oates RP (1978) Retinal detachment in the second eye. *Arch Ophthalmol* 96:629–634. <https://doi.org/10.1001/archophth.1978.03910050325006>
19. Wang YX, Panda-Jonas S, Jonas JB (2021) Optic nerve head anatomy in myopia and glaucoma, including parapapillary zones alpha, beta, gamma and delta: Histology and clinical features. *Prog Retin Eye Res* 83:100933. <https://doi.org/10.1016/j.preteyeres.2020.100933>

Post-SMILE—What myopes know about their secondary emmetropic eyes

Background: Small incision lenticule extraction (SMILE) is popular among young myopic adults for long-term correction of myopia; however, the excessive axial lengths of myopic eyes and the associated risks for more serious eye diseases later on remain with surgical correction of the refractive error. These risks are greater the higher the myopia is. Are patients well informed about this and to what extent does further eye growth occur even after SMILE?

Material and methods: Myopic young adults who underwent binocular SMILE before 2019 were given the opportunity to have their eyes examined at a follow-up visit (biometry using IOL-Master 700 [Zeiss, Oberkochen, Germany], subjective refraction, examination of the anterior and posterior segments of the eye using the slit lamp) and to participate in a survey. Patients with a preoperative axial length ≥ 25.5 mm and a preoperative axial length < 25.5 mm (high myopia) were statistically evaluated separately.

Results: A total of 44 patients (age 30.39 ± 2.39 years) appeared at the visit and the SMILE was 3.18 ± 0.82 years ago: The spherical equivalent at the follow-up visit was -0.05 ± 0.21 dpt in the weaker myopes and -0.18 ± 0.23 dpt in the high myopes. Of the respondents 27% estimated that SMILE would reduce the risk of retinal detachment and cataract, with 80% of high myopes underestimating the individual risk of retinal detachment. Also, 57% said they would not see an ophthalmologist until within 1 week if they had symptoms consistent with acute retinal detachment, and only 27% would go to an emergency room immediately. In general, 59% reported having normal health awareness and 41% reported going for annual ophthalmological check-ups.

Conclusion: The collected axial lengths and refractions show no relevant change in the eyes regarding progression of myopia; however, the patients' statements in the survey point out that most patients are not aware of the risk of serious eye diseases (retinal detachment, cataract). Therefore, repeated risk education and close postoperative care are needed, especially in preoperatively highly myopic patients.

Keywords

Myopia · Axial length · Small incision lenticule extraction · Health · Refractive surgery