

Ophthalmologie 2023 · 120:767–770
<https://doi.org/10.1007/s00347-022-01704-5>
Eingegangen: 22. Juni 2022
Überarbeitet: 14. Juli 2022
Angenommen: 17. Juli 2022
Online publiziert: 9. August 2022
© The Author(s), under exclusive licence to
Springer Medizin Verlag GmbH, ein Teil von
Springer Nature 2022



COVID-19-assoziierte akute makuläre Neuroretinopathie

P. Strzalkowski · J. S. Steinberg · S. Dithmar
Augenlinik Wiesbaden, Helios HSK Wiesbaden, Wiesbaden, Deutschland

Anamnese

Im April 2022 stellte sich erstmalig eine 18-jährige Patientin notfallmäßig in unserer Sprechstunde vor. Sie berichtete, seit 3 Wochen schwarze Flecken links mehr als rechts im zentralen Gesichtsfeld wahrzunehmen, die ihre Position auch bei Lageänderung oder Bulbusbewegung nicht änderten. Bei Beginn der Symptome befand sich die Patientin seit 3 Tagen in Quarantäne aufgrund einer mittels PCR (Polymerase-Kettenreaktion)-Test gesicherten SARS-CoV-2 (Severe acute respiratory syndrome coronavirus 2)-Infektion. Zusätzlich klagte die Patientin an diesem Morgen über beidseits erweiterte Pupillen, Kopfschmerzen und Schwindelgefühl, jedoch keine Übelkeit oder Erbrechen. Zum Zeitpunkt der Vorstellung war die Patientin PCR-negativ getestet. Systemische Medikation wurde zum Zeitpunkt der Erkrankung nicht eingenommen. Einen Monat vor der COVID-19-Erkrankung setzte die Patientin die orale Antikonzeption bei Kreislaufdysregulation ab. Bis dato bestanden keinerlei ophthalmologische oder internistische Vorerkrankungen. Es handelt sich um eine sportliche, normgewichtige Patientin ohne Drogen- oder Alkoholabusus. Die Familienanamnese war leer. Die Patientin war 2-malig mit BioNTech Comirnaty® (COVID-19-mRNA-Impfstoff) geimpft (September 2021 und Oktober 2021), und die Booster-Impfung nach 6 Monaten war geplant.

Befund und Diagnose

Der bestkorrigierte Visus betrug am RA 1,0 (+0,5/–0,25/32°) und am LA ebenfalls 1,0

(+0,25/–0,25/165°). Der applanatorische Augeninnendruck betrug an beiden Augen 15 mmHg. Der vordere Augenabschnitt war beidseits regelrecht. Die Pupillen waren rund, isokor, direkt und indirekt lichtreagibel ohne Hinweis auf ein relatives afferentes Pupillendefizit (RAPD). Fundoskopisch zeigten sich im Bereich der Makula parafoveal links mehr als rechts ein diskret verändertes Reflexmuster (**Abb. 1a und 2a**). Die periphere Netzhaut war unauffällig. Die retinalen Gefäße zeigten sich regelrecht in Kaliber und Perfusion. Die Papillen waren rand-scharf, vital und im Niveau liegend. Der Glaskörper zeigte keine Zellen oder sonstige Auffälligkeiten. Der Amsler-Gitter-Test und die OCTOPUS-Perimetrie (10-2) zeigten links mehr als rechts Zentralskotome. In der Nahinfrarotbildgebung imponierten petalloide Hypofluoreszenzen mit entsprechenden Korrelaten im OCT. In der OCT-Angiographie (OCT-A) fand sich eine Flussminderung in der Choriokapillaris (CC) (**Abb. 1h, j und 2h, j**), jedoch nicht im tiefen Kapillarplexus (DCP) (**Abb. 1g, i und 2g, i**). In Zusammenschau der Befunde wurde eine beidseitige akute makuläre Neuroretinopathie (AMN) diagnostiziert.

Therapie und Verlauf

Die erste ophthalmologische Untersuchung erfolgte 3 Wochen nach Symptombeginn. Da der Stellenwert einer systemischen Therapie beispielsweise mit Kortison bisher nicht belegt ist, wurde bei AMN auf eine systemische Therapie verzichtet. Es erfolgten Verlaufskontrollen nach 2 und 4 Wochen. Subjektiv kam es zu einer langsamen dezenten Besserung



QR-Code scannen & Beitrag online lesen

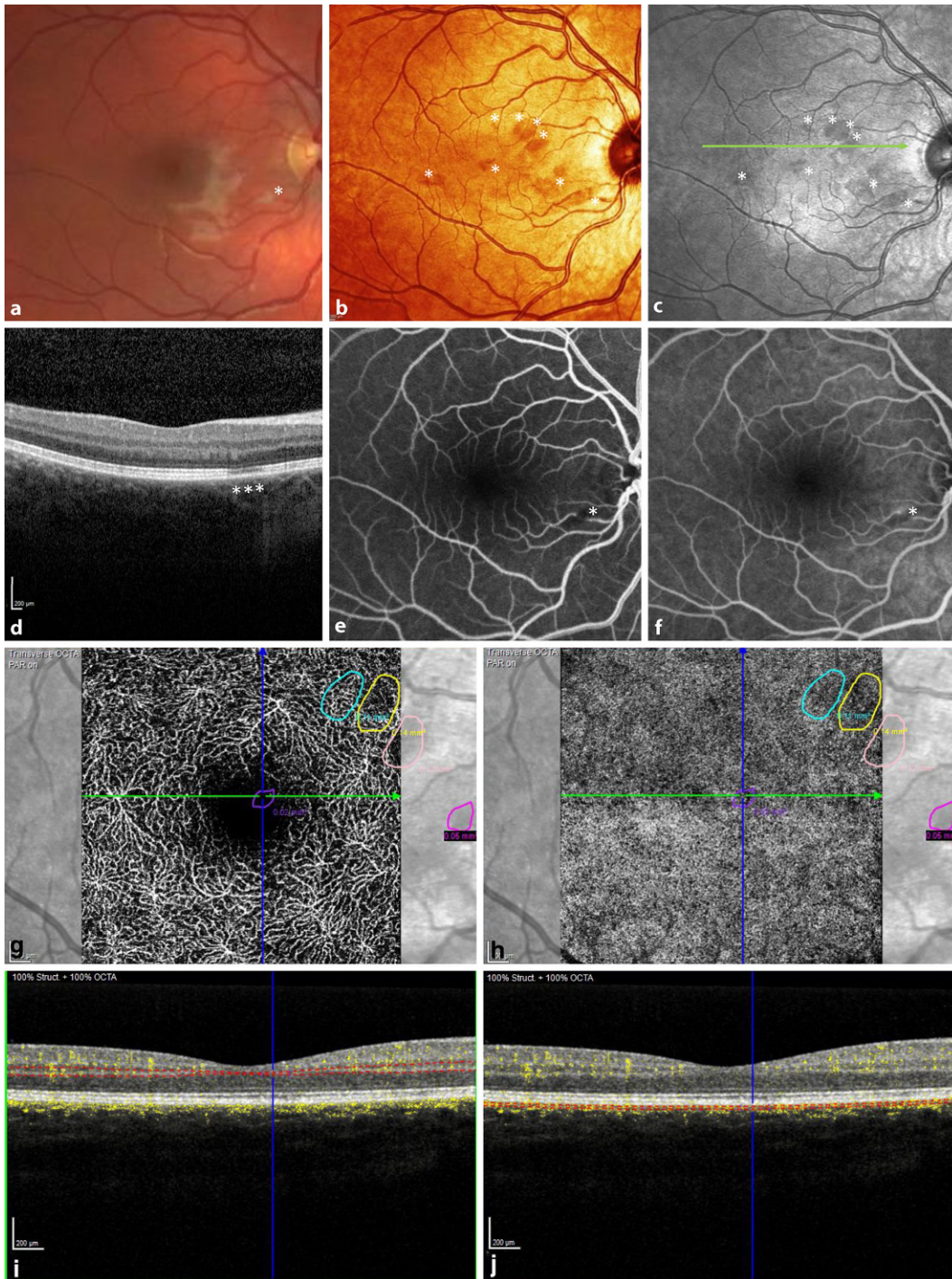


Abb. 1 ◀ Multimodale Bildgebung des rechten Auges: In der Fundusfotografie (a) zeigen sich ein Cotton-Wool-Herd (Asterisk) und ein diskret verändertes Reflexmuster mit juvenilen Reflexen der Makula. Das Multicolorbild (b) zeigt fokale, petalloide bräunliche Läsionen der Makula, die entsprechend mit den Hypofluoreszenzen der Nahinfrarotaufnahme (c) korrelieren. Die SD-OCT-Bildgebung (d) zeigt eine fokale Rarefizierung der ellipsoiden Zone (Asterisk) mit konsekutiver Verdünnung der äußeren Kernschicht. In der Frühphase (e) der Fluoreszeinangiographie zeigt sich initial ein Blockadephänomen (Asterisk) und in der Spätphase (f) eine milde Hyperfluoreszenz (Asterisk). Die OCT-Angiographie (NIR-entsprechende petalloide Areale eingezeichnet) inklusive korrespondierendem B-Scan in der SD-OCT mit Darstellung des „Flows“ (gelbe Punkte) (i, j) zeigt eine fokale Flussminderung der CC (h), jedoch nicht im DCP (g)

der Zentralskotome. Die NIR- und OCT-Untersuchungen zeigten keine wesentlichen Veränderungen im Vergleich zum Ausgangsbefund.

Diskussion

Seit der Erstbeschreibung der akuten makulären Neuroretinopathie (AMN) durch Bos und Deutman im Jahr 1975 [1] hat

die ophthalmologische Bildgebung zum Verständnis der Erkrankung beigetragen, jedoch ist die Ätiologie weiterhin unklar. Diverse Risikofaktoren wie weibliches Geschlecht, orale Kontrazeptiva, grippeähnliche Symptomatik, Dehydratation, Hypovolämie, Anämie, Trauma, Schock, Thrombozytopenie, Lupus erythematodes, Leukämie, Susac-Syndrom, Dengue-Fieber, systemische Wirkung von sympathomimeti-

ischem Lidexamfetamin, aber auch intranasaler Kokainkonsum [2–4] wurden beschrieben. Zudem gibt es Hinweise auf eine Assoziation zwischen AMN und COVID-19-Impfungen [5–7] sowie AMN und COVID-19-Infektion [8, 9].

In der Diagnostik der AMN spielen insbesondere die Nahinfrarot (NIR)- und OCT-Untersuchung eine wichtige Rolle. NIR-Aufnahmen zeigen bei der AMN hypo-

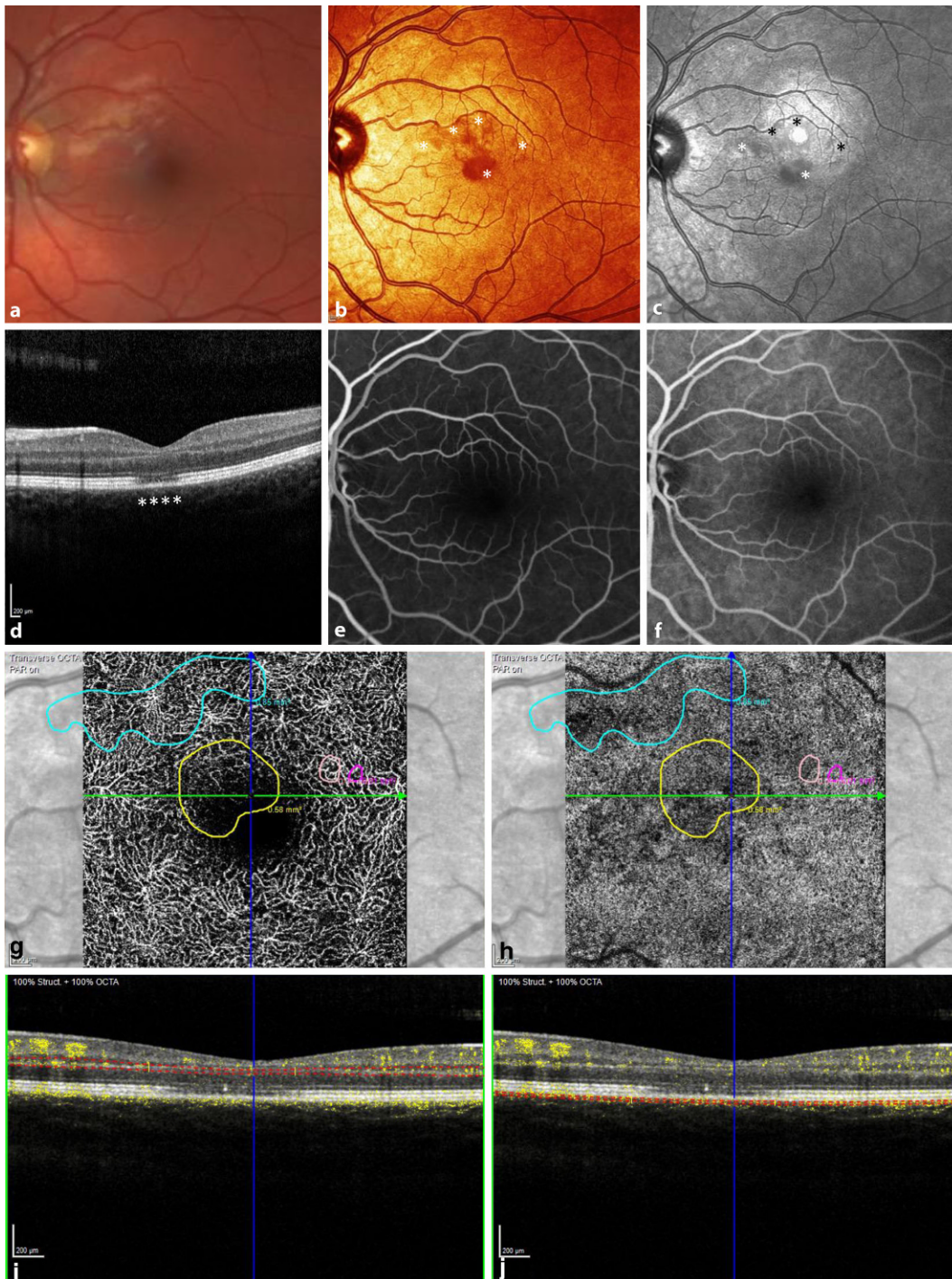


Abb. 2 ◀ Multimodale Bildgebung des linken Auges: In der Fundusfotografie (a) zeigt sich im Seitenvergleich ebenfalls ein diskret verändertes Reflexmuster mit juvenilen Reflexen der Makula. Das Multicolorbild (b) zeigt weniger fokale, petalloide bräunliche Läsionen der Makula, die entsprechend mit den Hypofluoreszenzen der Nahinfrarotaufnahme (Asterisk) (c) korrelieren. In der SD-OCT-Bildgebung (d) zeigt sich eine Rarefizierung der ellipsoiden Zone (Asterisk) mit konsekutiver Verdünnung der äußeren Kernschicht im Bereich der Foveola (Asterisk). In der Frühphase (e) der Fluoreszeinangiographie und in der Spätphase (f) zeigt sich ein regelrechter Befund. Die OCT-Angiographie (NIR-entsprechende petalloide Areale eingezeichnet) inklusive korrespondierendem B-Scan in der SD-OCT mit Darstellung des „Flows“ (gelbe Punkte) (i, j) zeigt eine fokale Flussminderung der CC (h), jedoch nicht im DCP (g)

reflektive oberflächliche, petalloide Läsionen, welche in der Akutphase (7 Tage) in der optischen Kohärenztomographie als hyperreflektive Bande im Bereich der „outer plexiform layer“ (OPL) mit größtenteils intakter IS/OS-Schicht imponieren. Im Verlauf kommt es dann, wie in unserem Fallbericht, zu einer vermehrten Reflektivität der „outer nuclear layer“ (ONL) sowie einer Rarefizierung der IS/OS- und insbesondere

der OS/RPE-Bande. Der Verlust von Fotorezeptorzellkörper und Axonen korreliert mit den Zentralskotomen und könnte erklären, warum die Skotome bei einigen Patienten irreversibel sind [10].

Während eine COVID-19-Infektion zur Beteiligung des vorderen Augenabschnitts führen kann, ist eine retinale Affektion deutlich seltener. In einer gepoolten Analyse von Staurenghi et al. konnte gezeigt

werden, dass eine COVID-19-Infektion mit einer etwa 8fachen Prävalenz einer retinalen Mikrovaskulopathie verbunden ist [11]. Aufgrund der mit der AMN assoziierten Risikofaktoren ist eine vaskuläre Pathogenese wahrscheinlich. Während die äußeren Netzhautschichten von der Choriokapillaris (CC) versorgt werden, beziehen die inneren Netzhautschichten, die eine hohe Stoffwechselleistung aufweisen, ihre Blutver-

sorgung aus dem retinalen Kapillarplexus (RCP). Dieser kann weiter unterteilt werden in superfiziellen Kapillarplexus (SCP), intermediären Kapillarplexus (ICP) und tiefen Kapillarplexus (DCP) [12]. Bei der AMN deuten kohärenztomographische Veränderungen in der ellipsoiden Zone (EZ) und der Interdigitationszone (IZ) in Verbindung mit Hyperreflektivitäten in der OPL und ONL auf eine lokale Ischämie des DCP hin [10]. Im Gegensatz dazu scheint bei der parazentralen akuten mittleren Makulopathie (PAMM) eine Ischämie im ICP mit konsekutiver Hyperreflektivität der mittleren Netzhautschichten im Bereich der inneren Kernschicht ursächlich zu sein [4].

In der Fluoreszeinangiographie (FA) und Indocyaningrünangiographie (ICGA) zeigen sich bei der AMN häufig unauffällige Befunde, da mit diesen klassischen Darstellungen der retinalen und chorioidalen Perfusion der DCP nicht darstellbar ist [12].

Die OCT-A-Untersuchung zeigt bei der AMN insbesondere im DCP [10] eine Flussminderung. In aktuellen Studien wird ebenfalls eine Flussminderung innerhalb des CC diskutiert. Oberflächliche retinale Blutgefäße können zu Störartefakten in den darunter liegenden Netzhautschichten führen, sodass eine präzise Analyse der OCT-Angiographie erschwert sein kann [13]. In unserem Fall konnte 3 Wochen nach Symptombeginn zwar eine fokale Flussminderung in der CC, jedoch nicht im DCP gezeigt werden. Möglicherweise führt eine Reperfusion der betroffenen Areale im Krankheitsverlauf zu einer Rückbildung der fokalen Ischämie und ist dann in der OCT-A nicht mehr darstellbar.

Die typische lobuläre oder petalloide Form der Veränderungen und Flussminderung in der OCT-A deuten ferner auf eine Ischämie der CC hin, welche histopathologisch wabenartige, lobuläre Strukturen von etwa $400 \times 650 \mu\text{m}$ aufweist [14]. Insbesondere scheint die geschlechtsspezifische, hämodynamisch ungünstige Gefäßarchitektur der Choroidea bei jungen Frauen im Vergleich zu gleichaltrigen Männern eine Ischämie zu begünstigen und könnte erklären, warum etwa 90% der AMN-Patienten weiblich sind [15].

Unsere Kasuistik zeigt mithilfe multimodaler Untersuchungen eine COVID-19-assoziierte akute makuläre Neuroretinopa-

thie. Eine gründliche Anamnese inklusive Impfstatus, durchgemachter COVID-19-Infektion und systemischer Medikamenteneinnahme ist speziell bei jungen Patienten mit Zentralskotomen wichtig. Zwar ist ein kausaler Zusammenhang zwischen einer COVID-19-Infektion und einer AMN bisher nicht belegt, allerdings deuten der zeitliche Zusammenhang, fehlende andere Risikofaktoren bei unserer ansonsten gesunden, sportlichen Patientin und den bisher publizierten Fallberichten auf eine mögliche Assoziation zwischen COVID-19-Infektion und akuter makulärer Neuroretinopathie hin.

Fazit für die Praxis

- Eine gründliche Anamnese inklusive Medikamenteneinnahme und COVID-19-Erkrankung bzw. Impfstatus ist insbesondere bei jungen Patienten mit Zentralskotomen wichtig.
- In der Diagnostik der akuten makulären Neuroretinopathie sind die Nahinfrarotaufnahmen, OCT- und OCT-Angiographie-Untersuchungen entscheidend.
- Ein kausaler Zusammenhang zwischen einer COVID-19-Infektion und einer akuten makulären Neuroretinopathie ist bisher nicht belegt, allerdings deuten der zeitliche Zusammenhang, fehlende andere Risikofaktoren bei unserer Patientin und den bisher publizierten Fallberichten auf eine mögliche Assoziation hin.

Korrespondenzadresse



Dr. med. P. Strzalkowski, FEBO

Augenklinik Wiesbaden, Helios HSK Wiesbaden
Ludwig-Erhard-Str. 100, 65199 Wiesbaden,
Deutschland
strzalkowski.wmu@gmail.com

Einhaltung ethischer Richtlinien

Interessenkonflikt. P. Strzalkowski, J.S. Steinberg und S. Dithmar geben an, dass kein Interessenkonflikt besteht.

Für diesen Beitrag wurden von den Autor/-innen keine Studien an Menschen oder Tieren durchgeführt. Für die aufgeführten Studien gelten die jeweils dort angegebenen ethischen Richtlinien. Für Bildmaterial oder anderweitige Angaben innerhalb des Manuskripts, über die Patient/-innen zu identifizieren sind, liegt von ihnen und/oder ihren gesetzlichen Vertretern/Vertreterinnen eine schriftliche Einwilligung vor.

Literatur

1. Bos PJ, Deutman AF (1975) Acute macular neuroretinopathy. *Am J Ophthalmol* 80:573–584
2. Leys M, Van Slycken S, Koller J, Van de Sompel W (1991) Acute macular neuroretinopathy after shock. *Bull Soc Belge Ophthalmol* 241:95–104
3. Bhavsar KV, Lin S, Rahimy E et al (2016) Acute macular neuroretinopathy: a comprehensive review of the literature. *Surv Ophthalmol* 61:538–565
4. Munk MR, Jampol LM, Cunha Souza E et al (2016) New associations of classic acute macular neuroretinopathy. *Br J Ophthalmol* 100:389–394
5. Mambretti M, Huemer J, Torregrossa G et al (2021) Acute macular neuroretinopathy following Coronavirus disease 2019 vaccination. *Ocul Immunol Inflamm* 29:730–733
6. Böhler AD, Strøm ME, Sandvig KU et al (2022) Acute macular neuroretinopathy following COVID-19 vaccination. *Eye* 36:644–645
7. Franchi A, Rauchegger T, Palme C et al (2022) Two cases of acute macular neuroretinopathy associated with the adenovirus-based COVID-19 vaccine vaxzevria (Astrazeneca). *Ocul Immunol Inflamm.* <https://doi.org/10.1080/09273948.2022.2027463>
8. Giacuzzo C, Eandi CM, Kawasaki A (2022) Bilateral acute macular neuroretinopathy following COVID-19 infection. *Acta Ophthalmol* 100:e611–e612
9. Preti RC, Zacharias LC, Cunha LP, Monteiro MLR (2022) Acute macular neuroretinopathy as the presenting manifestation of COVID-19 infection. *Retin Cases Brief Rep.* <https://doi.org/10.1097/ICB.0000000000001050>
10. Fawzi AA, Pappuru RR, Sarraf D et al (2012) Acute macular neuroretinopathy: long-term insights revealed by multimodal imaging. *Retina* 32:1500–1513
11. Teo KY, Invernizzi A, Staurengi G, Cheung CMG (2022) COVID-19-related retinal microvasculopathy—a review of current evidence. *Am J Ophthalmol* 235:98–110
12. Spaide RF, Klancnik JM Jr, Cooney MJ (2015) Retinal vascular layers imaged by fluorescein angiography and optical coherence tomography angiography. *JAMA Ophthalmol* 133:45–50
13. Thanos A, Faia LJ, Yonekawa Y, Randhawa S (2016) Optical coherence tomographic angiography in acute macular neuroretinopathy. *JAMA Ophthalmol* 134:1310–1314
14. Lejoyeux R, Benillouche J, Ong J et al (2022) Choroid capillaris: fundamentals and advancements. *Prog Retin Eye Res* 87:100997
15. Benitez-Aguirre P, Craig ME, Cass HG et al (2014) Sex differences in retinal microvasculature through puberty in type 1 diabetes: are girls at greater risk of diabetic microvascular complications? *Invest Ophthalmol Vis Sci* 56:571–577