

Ophthalmologie 2022 · 119:109
<https://doi.org/10.1007/s00347-021-01560-9>

© The Author(s), under exclusive licence to Springer Medizin Verlag GmbH, ein Teil von Springer Nature 2022



Frei flottierende uveale Zyste in der Vorderkammer

Harald C. Gäckle

Augenlaserzentrum Neu-Ulm, Neu-Ulm, Deutschland

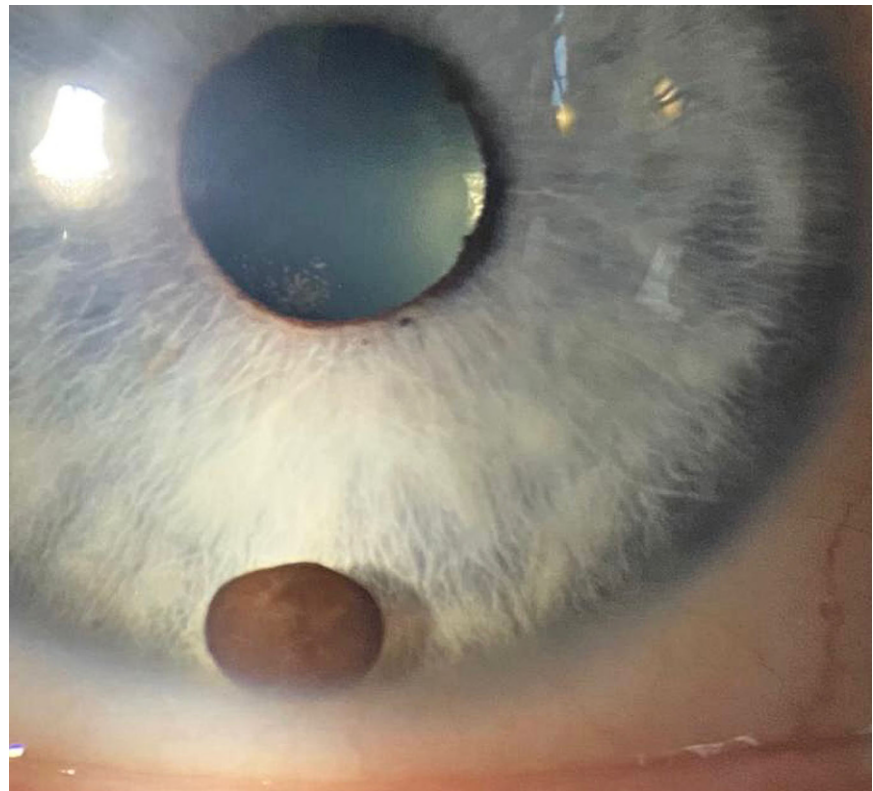


Abb. 1 ▲ Die frei flottierende Zyste führte zu einer signifikanten Endothelzahlminderung am betroffenen Auge und zu pigmentierten Endothelbeschlägen und wurde daraufhin operativ entfernt. Uveale Zysten entstehen als Abschnürungen der Iris oder des Ziliarkörpers (idiopathisch, nach Uveitis oder nach Trauma) und kommen im Tierreich (Hunde) relativ häufiger vor als beim Menschen

Korrespondenzadresse

Dr. med. Harald C. Gäckle
Augenlaserzentrum Neu-Ulm
Edisonallee 19, 89231 Neu-Ulm, Deutschland
drgaeckle@alz-neu-ulm.de



QR-Code scannen & Beitrag online lesen