



S2k-Leitlinie Diagnostik und Therapie der Endometriose – Anforderungen an die Pathologie

Lars-Christian Horn¹ für Mitglieder der AWMF-Leitlinienkommission zur Erstellung der S2k-Leitlinie Endometriose · Anne Kathrin Höhn¹ · Stefanie Burghaus² für Mitglieder der AWMF-Leitlinienkommission zur Erstellung der S2k-Leitlinie Endometriose ·

Sebastian Daniel Schäfer³ für Mitglieder der AWMF-Leitlinienkommission zur Erstellung der S2k-Leitlinie Endometriose · Uwe Andreas Ulrich⁴ für Mitglieder der AWMF-Leitlinienkommission zur Erstellung der S2k-Leitlinie Endometriose · Dietmar Schmidt⁵

¹ Abteilung Mamma-, Gynäko- & Perinatalpathologie, Institut für Pathologie, Universitätsklinikum Leipzig AöR, Leipzig, Deutschland

² Frauenklinik, Universitätsklinikum Erlangen, Erlangen, Deutschland

³ Klinik für Frauenheilkunde und Geburtshilfe, Universitätsklinikum Münster, Münster, Deutschland

⁴ Frauenklinik, Martin-Luther-Krankenhaus, Berlin, Deutschland

⁵ Institut für Pathologie Trier, Trier, Deutschland

Zusammenfassung

Die vorliegende Übersicht fasst die relevanten Aspekte der S2k-Leitlinie Endometriose zusammen. Die Empfehlungen umfassen die Aufarbeitung und Befunderhebung bei Biopsien und Resektaten, die bei der klinischen Diagnose einer Endometriose entnommen wurden. Die Leitlinie berücksichtigt neben praktischen Aspekten der Pathologie ebenso die klinischen Notwendigkeiten an die Histopathologie für eine optimale Diagnostik und Therapie der Patientinnen.

Basierend auf der in der pathologischen Literatur gebräuchlichsten Definition der Endometriose des Corpus uteri (Adenomyosis uteri) wurde diese in der Leitlinie definiert als der Nachweis des Endometrioseherdes im Myometrium in einem Abstand zur endomyometranen Grenze von einem mittelgroßen Gesichtsfeld (100fache Vergrößerung), was metrisch rund 2,5 mm entspricht. Bei Darmresektaten soll zum Status der Resektionsränder Stellung genommen werden.

Ebenso definiert werden Anforderungen im Kontext endometrioseassoziiierter Karzinome (z. B. Hormonrezeptorbestimmungen, immunhistochemische Untersuchung auf Ausfall der DNA-Mismatch-Reparaturproteine).

Schlüsselwörter

Endometriose · Karzinom · Diagnostik · Histopathologie · Interdisziplinäre Leitlinie

Die interdisziplinäre Leitlinie für die Diagnostik und Therapie der Endometriose ist 2019 unter Schirmherrschaft der Arbeitsgemeinschaft der Wissenschaftlichen Medizinischen Fachgesellschaften e.V. (AWMF) erarbeitet worden. Am Anfang des Jahres 2020 wurde sie durch die beteiligten Fachgesellschaften und die AWMF konsentiert und im September 2020 publiziert (AWMF-Registernummer: 015-045).

Die aus dieser Leitlinie resultierenden Anforderungen für die Pathologie richten

sich nach den Vorgaben internationaler Fachgesellschaften für die Endometriose sowie den diagnostischen und therapeutischen Anforderungen der Kliniker.

Im Text sind die jeweiligen konsensbasierten Statements, die z.T. auch den Qualitätsindikatoren der Leitlinie im Rahmen von Zertifizierungen entsprechen, rot hervorgehoben.

Hinsichtlich der Stärke der Empfehlung werden, in Analogie zu onkologischen Leitlinien der AWMF bzw. der Deutschen Krebsgesellschaft (DKG), 3 Empfehlungs-



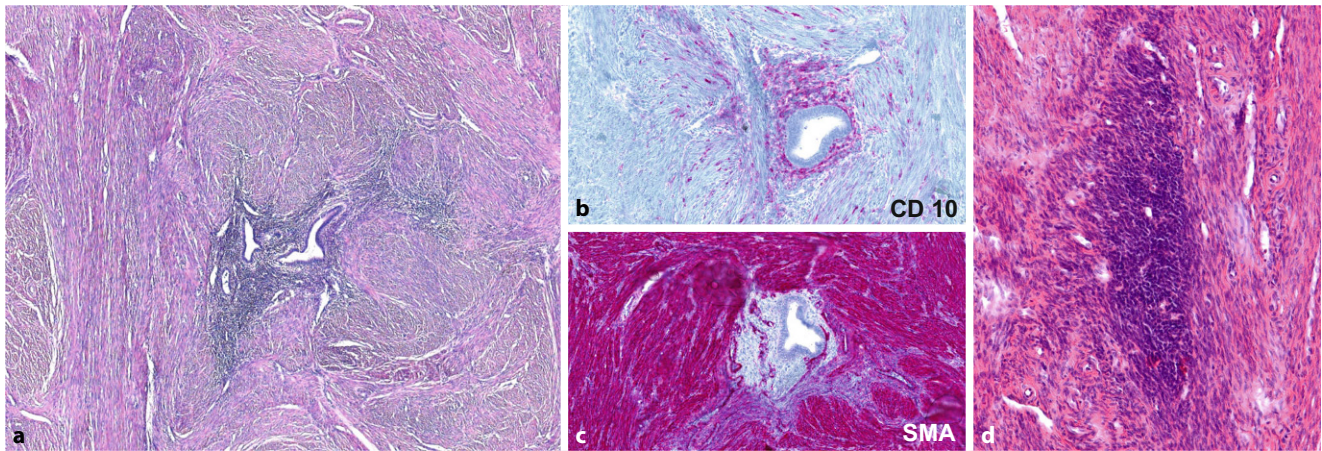


Abb. 1 ▲ Endometriosis genitalis interna des Uterus. **a** Dystop areaktiv im Myometrium liegende endometriale Drüsen umgeben von endometrialem Stroma. **b, c** Uterine Endometriose mit CD10-Positivität endometrialer Stromazellen periglandulär und aberranter Färbung einzelner Myozyten des Endometrium und Negativität der endometrialen Stromazellen gegenüber glattmuskulärem Aktin (SMA). **c** Dystop im Myometrium liegende endometriale Stromazellen ohne Drüsennachweis i.S. einer atrophen Endometriose (s. Text)

grade mit differenter Verbindlichkeit unterschieden, die sich auch in der Formulierung der Statements widerspiegeln.

In den nachstehenden Kapiteln sind die für die Pathologie relevanten Aspekte entsprechend des Textes der S2k-Leitlinie dargestellt.

Der vollständige Text kann als Langversion unter <https://www.awmf.org/leitlinien/detail/II/015-045.html> abgerufen werden.

Histologische Differenzialdiagnose der Endometriose

Aus histopathologischer Sicht besteht ein breites differenzialdiagnostisches Spektrum der Endometriose, das lokalisationsabhängig ist und nachfolgend kurz zusammengefasst werden soll.

Die Diagnose der typischen Endometriose mit dem Nachweis endometrialer Drüsen und umgebendem Stroma bereitet in der Regel kein diagnostisches Problem (s. **Abb. 1, 3 und 4**; [8]). Frische und ältere Stromablutungen sowie Hämosiderophagen können vorkommen, seltener sind eine läsionale und periläsionale Fibrose sowie eine glattmuskuläre Metaplasie. Das endometriale Stroma ist immunhistochemisch positiv für CD10 (**Abb. 1b**), WT1 oder andere endometriale Stromamarker, die Histiozyten reagieren positiv für CD68. Insbesondere bei älteren Frauen und/oder nach vorangegangener me-

dikamentöser Therapie der Endometriose können endometriale Drüsen fehlen oder sie sind nur fokal nachweisbar. Bei fehlendem Nachweis endometrialer Drüsen können (insbesondere bei peritonealen Biopsien) Stufenschnitte hilfreich sein. Lassen sich keine Drüsen und nur endometriales Stroma nachweisen, handelt es sich um eine *atrophe (syn. stromale) Endometriose* (**Abb. 1e**; [8, 9]).

Die wichtigsten Differenzialdiagnosen, insbesondere bei der extragenitalen Endometriose, sind die Endosalpingiose, die Endozervikose, die sog. Müllerianose, reaktive mesotheliale Proliferationen sowie maligne Tumoren [8, 17, 18, 33, 36] und in der Harnblase das nephrogene Adenom [33]. Empfehlenswert ist der Einsatz eines immunhistochemischen Panels, welches, je nach Befundkonstellation im HE-Schnitt, bei nichtneoplastischen Veränderungen die Marker CK7, CK20, ER, CD10 und ggf. CDX2 bzw. SATB2 umfassen sollte.

Lassen sich auch nach Anfertigung von Stufenschnitten und ggf. immunhistochemischen Zusatzuntersuchungen nur reaktive Veränderungen (wie Fibrose, Einblutungen, Histiozyten bzw. Hämosiderophagen) nachweisen, ist eine deskriptive Diagnose mit entsprechendem Kommentar zu empfehlen.

Lokalisationsbezogen wird die Morphologie der Endometriose im nachfolgenden kurz zusammengefasst.

Für den Terminus der Endometriose wird, insbesondere im angloamerikanischen Sprachraum, der Begriff der *Adenomyose* synonym gebraucht.

Endometriose/Adenomyose des Corpus uteri

Die Endometriose/Adenomyose des Corpus uteri ist die häufigste Form der Endometriosis genitalis interna. Unter streng allgemeinpathologischen Gesichtspunkten stellt der Nachweis ektopen Endometriums im Myometrium ohne perifokale Veränderungen eine *Endometriosis uteri* (**Abb. 1a,c,d**) dar. Kommt es periläsional zu einer reaktiven (meist konzentrisch angeordneten) Proliferation des Myometriums, liegt eine *Adenomyosis uteri* (**Abb. 1b**) vor. Diese Unterscheidung ist jedoch diagnostisch und therapeutisch irrelevant. Im angloamerikanischen Schrifttum wird jeder Nachweis ektopen Endometriums im Myometrium als *Adenomyosis* bezeichnet und alle anderen Endometrioselokalisierungen als Endometriose [52]. Insbesondere bei älteren Frauen kann auch nur eine *stromale Endometriose* vorliegen (s. Abschn. „Histologische Differenzialdiagnose der Endometriose“; **Abb. 1e**).

Für die histopathologische Diagnose der uterinen Endometriose gibt es keine allgemein akzeptierte Definition [9, 10, 13, 40].

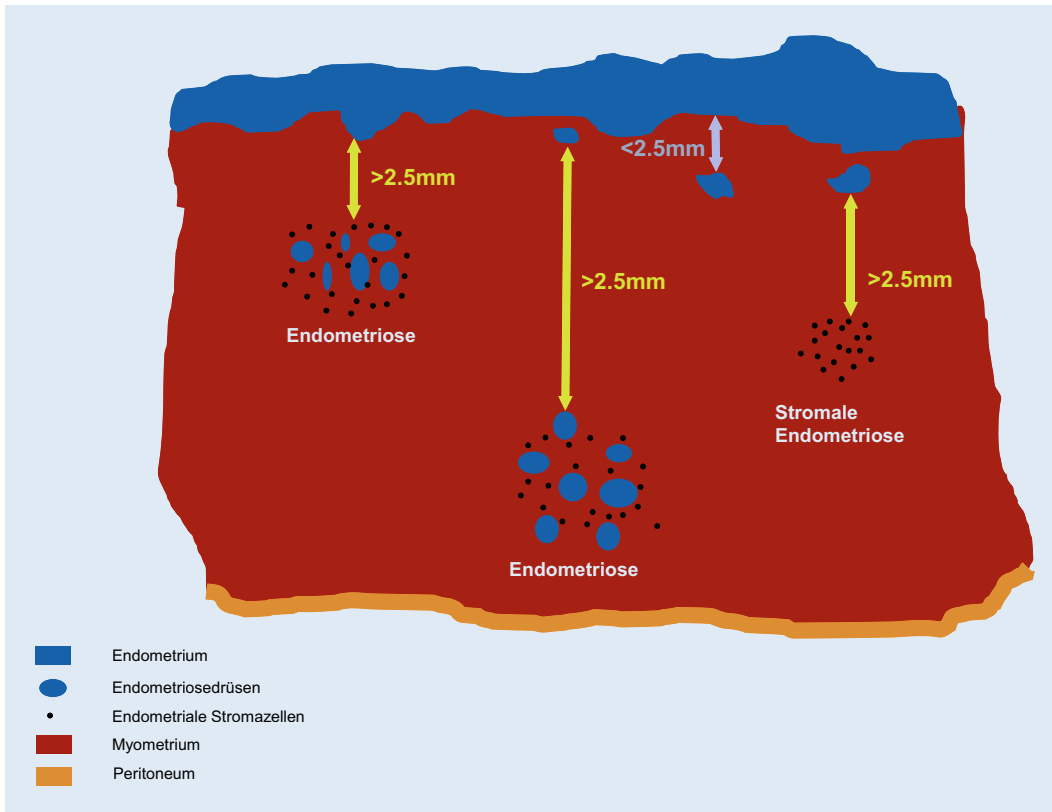


Abb. 2 ◀ Schema der Definition der Endometriosis uteri (Adenomyosis)

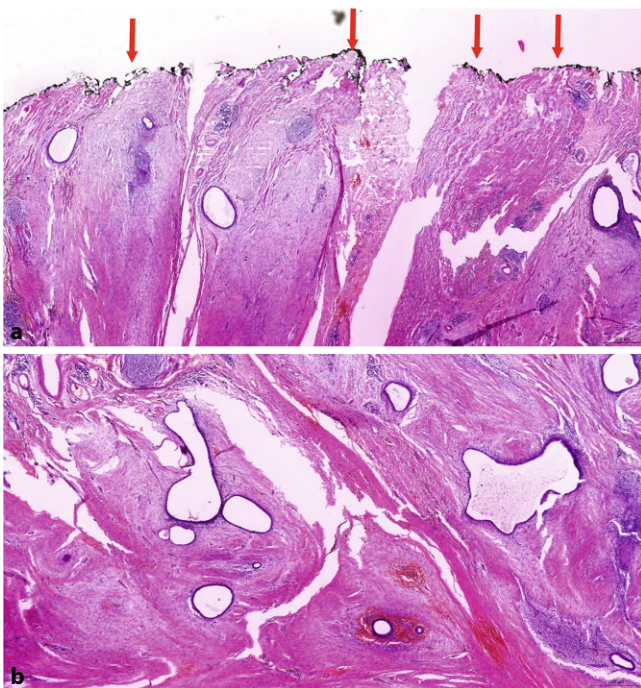


Abb. 3 ▲ Endometriosis extragenitalis. Kutane Endometriose (sog. traumatische Endometriose nach Sectio caesaria) ohne Erreichen des tuschemarkierten chirurgischen Resektionsrandes (*Pfeile*)

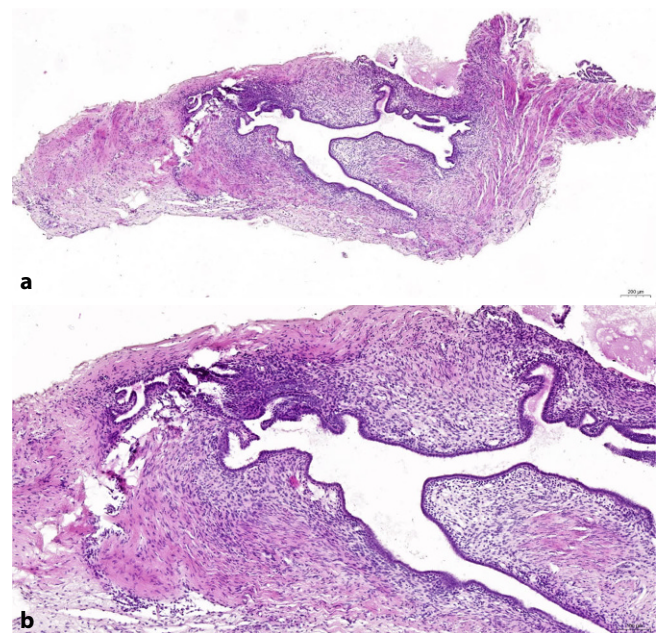


Abb. 4 ▲ Endometriosis extragenitalis. Peritoneale Endometriose; endometrioid Drüsen umgeben von endometrialem Stroma

Zumeist ist die Endometriosis/Adenomyosis uteri ein histologischer Zufallsbefund. Sie kann, insbesondere bei tief im Myometrium liegenden Herden, makroskopisch als Architekturstörung in Erscheinung treten [13]. Einzelne Studien berichten über eine Zunahme der klinischen Symptome mit größerer Tiefenlokalisation der Endometriose innerhalb des Myometriums [39].

Histologisch ist die Grenze zwischen Endo- und Myometrium nicht scharf, sondern undulierend [13].

Die gebräuchlichste histopathologische Definition der uterinen Endometriose beinhaltet den Nachweis des Endometrioseherdes im Myometrium in einem Abstand zur endomyometrischen Grenze von einem mittelgroßen Objektivfeld (100fache Vergrößerung). Metrisch entspricht dies ca. 2,5 mm (■ Abb. 2; [9, 10, 40]).

Histopathologische Definition der Endometriose/Adenomyose des Corpus uteri

Histopathologisch ist die Endometriose des Corpus uteri (Adenomyosis uteri) definiert als der Nachweis des Endometrioseherdes im Myometrium in einem Abstand zur endomyometrischen Grenze von einem mittelgroßen Objektivfeld (100fache Vergrößerung), was metrisch 2,5 mm entspricht.

Populationsbezogene Studien deuten darauf hin, dass Patientinnen mit einer uterinen Endometriose ein erhöhtes Risiko für ein Ovarial- bzw. Endometriumkarzinom des Endometriums aufweisen [31]. Dennoch ist das Risiko einer malignen Transformation einer Endometriosis uteri selbst als sehr gering einzustufen [16, 30]. Auch hier überwiegt das endometrioides Adenokarzinom; das klarzellige bzw. seröse Adenokarzinom ex Endometriosis uteri sind selten [13, 16, 30].

Das Einwachsen eines im Endometrium entstandenen Karzinoms in eine vorbestehende Endometriose kann ein in der Endometriosis uteri entstandenes Karzinom vortäuschen. Folgende, bereits in der S3-Leitlinie Endometriumkarzinom fixierten Befunde favorisieren die Diagnose der Mitbeteiligung einer Endometriose durch ein im Endometrium entstandenes Karzinom [1, 2, 20]:

- Nachweis benigner endometrialer Drüsen in unmittelbarer Nachbarschaft von Tumordrüsen,
- Nachweis benigner Drüsen zwischen den Tumordrüsen,
- fehlende peritumorale Desmoplasie,
- fehlende peritumorale Entzündung,
- in der kleinen Vergrößerung runde Außenkontur der Läsion mit scharfer Begrenzung zum umliegenden Myometrium.

Bauchwandendometriose

Die Bauchwandendometriose als häufigste Form der Weichteilendometriose stellt pathomorphologisch im Allgemeinen kein Problem dar. Dabei handelt es sich in den meisten Fällen um eine sog. *traumatische Endometriose*, bei der im Rahmen einer vorangegangenen Sectio caesaria Endometrium beim Eingriff in die Bauchdecke disloziert wurde (■ Abb. 3). In Abhängigkeit von der Hormonlage (z. B. Resektion im Rahmen einer Resectio) kann es zu sekretorischen Veränderungen der Drüsen und zu einer Stromadezidualisierung kommen. In nahezu allen Fällen handelt es sich um eine unilokuläre Läsion [55]. Wenn möglich, sollte im histopathologischen Befundbericht dazu Stellung genommen werden, ob der Befund vollständig reseziert wurde oder nicht. Dazu ist es zweckmäßig, den Resektionsrand farbig zu markieren (■ Abb. 3a). Eine maligne Entartung ist selten (47 Fälle bis 2017 beschrieben; [42]). Prädiktive Faktoren bezüglich der malignen Entartung sind nicht bekannt. Bei den Malignomen überwiegt mit rund zwei Dritteln das klarzellige gegenüber dem endometrioiden Karzinom. Ungünstige Prognosefaktoren sind eine klarzellige Histologie und beim endometrioiden Karzinom eine Tumorgroße von ≥ 8 cm [14, 42].

Peritoneale Endometriose

Die Endometriosis peritonealis (■ Abb. 4) ist häufig mit weiteren Endometrioselokalisationen assoziiert. In einem Teil der Fälle können sekundäre Veränderungen, wie Einblutungen, zystische Transformation oder umgebende entzündliche bzw. narbige Veränderungen dominieren. Psammoide Kalzifikationen können vorkommen und dann Probleme bei der

Abgrenzung zur Endosalpingiose bzw. Implantaten seröser Borderlinetumoren führen. Hier sind immunhistochemische Untersuchungen hilfreich.

Endometriose des Harntraktes

Harnblase

Die Endometriose der Harnblase ist die häufigste Form der Endometriose des Harntraktes. Sie kann isoliert auftreten, ist jedoch meist mit einer tief infiltrierenden Endometriose bzw. einer Endometriosis genitalis assoziiert [6, 29, 32]. Innerhalb der Harnblase findet sie sich zumeist in der Detrusormuskulatur im Bereich des Trigonums vesicae und dem Apex der Harnblase [32, 51]. Die wichtigsten morphologischen Differenzialdiagnosen sind die Endozervikose (Nachweis von endozervikalem Zylinderepithel ausgekleideter Drüsen) und die sog. Müllerianose (Nachweis von Drüsen, die endozervikales Zylinderepithel, endometriales kubisches bzw. tuboendometrioides Epithel zeigen [17, 36]). Im Bereich des Harnblasendaches sind Reste des Urachus differenzialdiagnostisch zu bedenken [35, 48].

Niere und Ureter

Die *Endometriose der Niere* ist extrem selten [11] und muss morphologisch von niereigenen Läsionen wie Nierenrindpapillomen, den seltenen nephrogenen Adenomen und nephrogenen Resten sowie Metastasen [56] abgegrenzt werden, was unter Einsatz der Immunhistochemie gelingt [54].

Die *Endometriose des Ureters* ist mit 14% aller extra-pelvinen Endometrioselokalisationen selten [6, 29, 32] und zumeist mit einer tief infiltrierenden Endometriose assoziiert. Sie ist in der Majorität der Fälle unilateral und linksseitig sowie im distalen Drittel des Ureters lokalisiert [22, 32, 49]. Da in einem Teil der Fälle das periglanduläre endometrioides Stroma fehlen kann, ist die Abgrenzung gegenüber den von außen in das ureterale Meso oder die Ureterwand einwachsenden Adenokarzinomen wie lokal fortgeschrittenen Adenokarzinomen der Cervix uteri [53] oder Ovarial- bzw. seltener Rektumkarzinomen

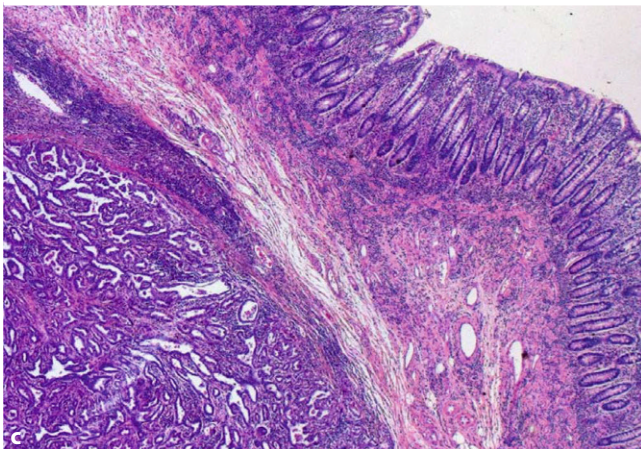
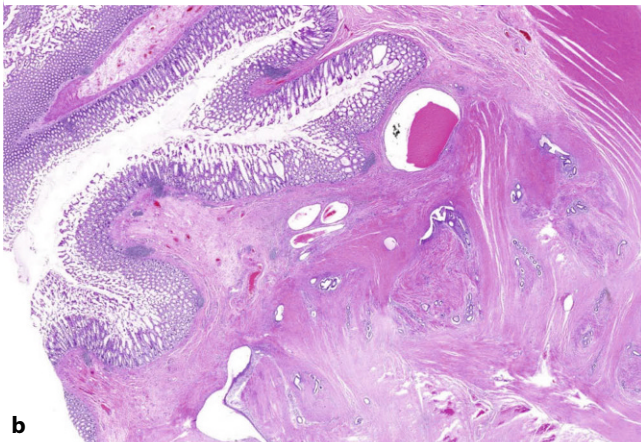
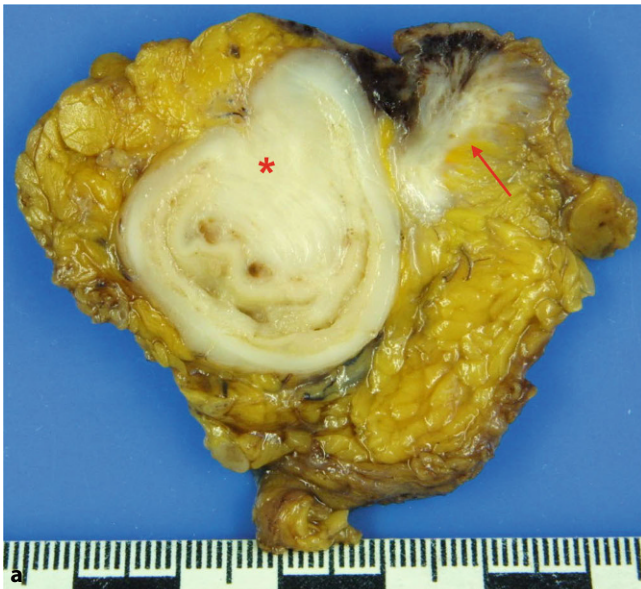

Abb. 5 ◀ Darmendometriose. **a** Tumorähnliche Veränderung der Darmwand (Sternchen) und des perirektalen Fettgewebes (Pfeil), **b** Ausbreitung der Endometriose in der Lamina muscularis, **c** seröses Adenokarzinom in der Dickdarmwand, entstanden auf dem Boden einer Endometriose (nicht im Bild; keine aberrante Expression von p53, PR und WT1 negativ, Endometrium regelrecht)

wichtig. Dabei können immunhistochemische Untersuchungen hilfreich sein.

In Abhängigkeit von der Lokalisation der Endometriose in der Ureterwand können 2 Formen der Ureterendometriose unterschieden werden:

1. die mit 20–30% seltenere sog. intrinsische Ureterendometriose bei der die

endometrialen Drüsen in der Uretermuskulatur bzw. Schleimhaut liegen und die

2. mit 70–80% häufigere extrinsische Form mit Nachweis von Endometriumdrüsen im periureteren lipofibrösen Gewebe; sog. Uretermeso) [6, 22, 32].

Obwohl die intrinsische Form aufgrund ihrer Ausdehnung nicht selten ein ausgehnteres radikaleres Vorgehen impliziert [3, 6], liegen bezüglich der Rezidivhäufigkeit der extrinsischen und intrinsischen Form nur wenige Daten vor, sodass die Angabe der beiden o.g. Formen im histopathologischen Befundbericht fakultativ ist. Eine Stellungnahme zum Nachweis der Endometriose im Bereich der Resektionsränder (distal, proximal, zirkumferenziell) des Ureterresektates erscheint sinnvoll. Das Risiko einer malignen Transformation ist extrem niedrig [3].

Darmendometriose

Bei Patientinnen mit ausgedehnter Endometriose breiten sich die Endometrioseherde im Weichgewebe und ggf. auch in andere Organe aus, was als (tief) infiltrierende bzw. invasive Endometriose bezeichnet wird. Hier ist morphologisch ein endometriales Stromasarkom auszuschließen, insbesondere beim fehlenden Nachweis endometrialer Drüsen.

Darmbeteiligung wird in rund 10% der Patientinnen mit einer infiltrierenden Endometriose beobachtet [6]. Obwohl eine Ausdehnung der (Dick-)Darmendometriose bis in die Submukosa nachweisbar ist [25], sind rektale Blutungen selten und endoskopische Biopsien oft nicht diagnostisch wegweisend [6].

Da nur eine schlechte Korrelation zwischen der Ausdehnung der Darmendometriose und den klinischen Symptomen besteht, finden sich intestinale Symptome in der Regel bei Patientinnen, die periläsionale reaktive Veränderungen mit z. B. tumorähnlicher Verdickung der Darmwand aufweisen (▣ Abb. 5; [6, 7, 21]). Bei diesen Patientinnen ist zumeist eine chirurgische Intervention indiziert, da mittels radiologischer Schnittbildverfahren ein Malignomausschluss nur unzureichend gelingt [43].

Makroskopisch sollte bei Darmresektaten die Angabe der Größe von (oft tumorähnlichen) Darmwandveränderungen [21] sowie deren Abstand zu den Resektionsrändern metrisch erfolgen. Da 50–60% der (Rektum-)Endometriosen multifokal und ein Drittel multizentrisch auftreten [25, 27], wird von einigen Autoren ein freier Resektionsrand von 2 cm empfohlen [27].

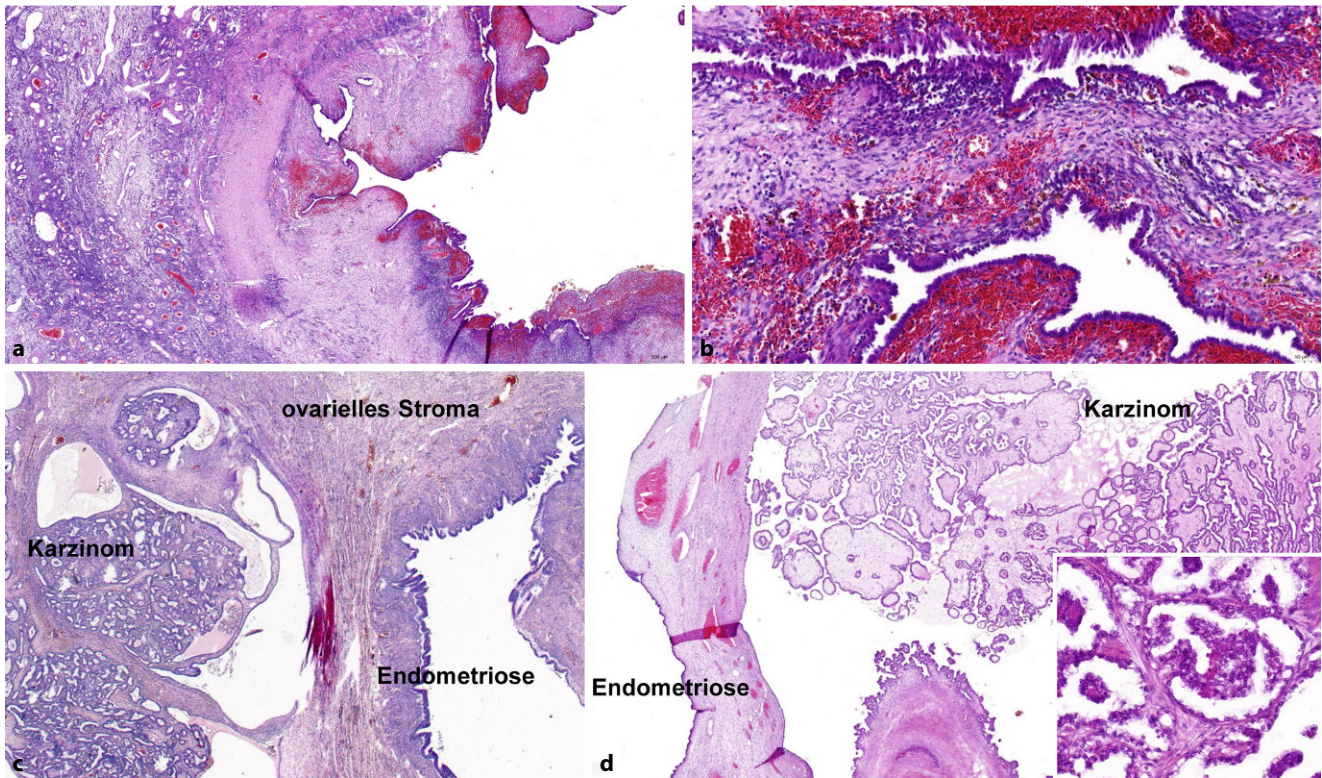


Abb. 6 ▲ Endometriosis genitalis externa im Ovar. **a, b** Endometriosezyste mit überwiegend frischeren, ganz fokal älteren Blutungsresiduen, **c** gut differenziertes endometrioides Ovarialkarzinom auf dem Boden einer ovariellen Endometriose, **d** klarzelliges Ovarialkarzinom auf dem Boden einer ovariellen Endometriose

Zweckmäßig ist die separate Einbettung der Darmresektionsränder und die Entnahme repräsentativer Proben zur Beurteilung der Ausdehnung der Läsion in der Darmwand unter Berücksichtigung des Status und des Abstandes zum zirkumferenten (Weichgewebs-)Resektionsrand.

Satellitenherde ohne eine Verdickung der Darmwand aufgrund sekundär reaktiver Veränderungen können in 50–60% der Resektate beobachtet werden [25, 27] und sollten im Befundbericht erwähnt werden. Eine Beteiligung perikolischer Lymphknoten ist selten [21].

Eine Stellungnahme zum Nachweis der Endometriose im Bereich der Resektionsränder (distal, proximal, zirkumferenziell) soll erfolgen. In Zweifelsfällen können immunhistochemische Veränderungen zur Verifizierung der Diagnose sinnvoll sein.

Resektionsrandbeurteilung bei Darmresektaten tief infiltrierender intestinaler Endometriosen

Bei Darmresektaten mit Endometriose soll zum Resektionsrandstatus im histopathologischen Befundbericht Stellung genommen werden.

Das Risiko einer malignen Transformation ist sehr gering. Zumeist handelt es sich um endometrioides Adenokarzinome; klarzellige und seröse (Abb. 5c) Karzinome sind selten [41]; endometriale Stromasarkome können vorkommen [28]. Bei serösen Karzinomen in der Darmwand (insbesondere rektosigmoidal) müssen Infiltrate eines high-grade serösen Tuben-/Ovarial-/Peritonealkarzinoms bzw. eines serösen Endometriumkarzinoms immunhistochemisch ausgeschlossen werden.

Ovarielle Endometriose (Abb. 6)

Populationsbezogene Untersuchungen zeigen ein bis zu 4fach erhöhtes Risiko für ein Ovarialkarzinom bei Endometriosepatientinnen [31, 52]. Unter diesen überwiegt mit knapp zwei Drittel der endometrioiden Subtyp, gefolgt vom klarzelligen Karzinom (20%), seröse und muzinöse Karzinome sind selten [4, 37, 52]. Das seromuzinöse Zystadenom bzw. der seromuzinöse Borderlinetumor des Ovars [34] weisen ebenfalls eine Assozia-

tion zu einer ovariellen Endometriose auf [26, 38, 52].

Aufgrund des erhöhten Malignomrisikos sollte eine adäquate Einbettung mit Entnahmen aus papillären Veränderungen und/oder Wandveränderungen der Endometriosezyste (Verdickungen, Fibrose, Konsistenzvermehrungen etc.) erfolgen. In Einzelfällen finden sich bei derartigen Untersuchungen Veränderungen im Sinne einer *atypischen Endometriose*. Als solche wurden in der Literatur 2 Formen definiert: zum einen komplexe atypische glanduläre Hyperplasie, die einer atypischen Hyperplasie des Endometriums ähnelt, zum anderen Atypien des auskleidenden Epithels einer Endometriosezyste, welches zusätzlich Zeichen einer unterschiedlich starken Proliferation und verschiedene Formen der Metaplasie (eosinophil, muzinös, ziliar, plattenepithelial, klarzellig) aufweisen kann. Diese Atypien können ganz umschrieben oder multifokal auftreten mit pleomorphen hyperchromatischen Kernen mit homogenisiertem Chromatin, die hobnailartig ins Lumen vorspringen oder kleine Papillen bilden

können. Beschrieben wurden atypische mikropapilläre Proliferate mit aberranter p53-Expression [46].

Bei den meisten Endometriosezysten mit eosinophilen Atypien handelt es sich jedoch um reaktive Zellveränderungen mit entsprechend benignem klinischem Verlauf. Das gleichzeitige Auftreten von Adenokarzinomen und seromuzinösen Borderlinetumoren in Endometriosezysten mit den anderen Atypieformen weist jedoch darauf hin, dass es sich gelegentlich um präkanzeröse Veränderungen handelt. Die geschätzte Häufigkeit der malignen Transformation beträgt 0,5–1% [38].

Untersuchungen der letzten Jahre legen nahe, dass sowohl endometrioides als auch klarzellige Ovarialkarzinome in Assoziation mit einer Endometriose eine bessere Prognose aufweisen als solche ohne [4, 5]. Daher wird empfohlen, bei diesen beiden histologischen Subtypen mittels einer adäquaten Einbettung eine assoziierte Endometriose des Ovars nachzuweisen bzw. auszuschließen und dieses Ergebnis im histopathologischen Befundbericht zu erwähnen.

Ovarielle Endometriose und assoziierte Karzinome

Bei endometrioiden und klarzelligen Ovarialkarzinomen soll im histopathologischen Befundbericht erwähnt werden, ob eine assoziierte Endometriose vorliegt oder nicht.

In einzelnen Fällen kann ein seröses Ovarialkarzinom mit glandulärem Wachstumsmuster ein endometrioides Muster aufweisen, was differenzialdiagnostische Probleme bereiten kann. In diesem Kontext hilfreich kann die Tatsache sein, dass im Vergleich zu den weitaus häufigeren und oft bereits fortgeschrittenen high-grade serösen Ovarialkarzinomen, endometrioides Ovarialkarzinome meist im FIGO-Stadium I und II diagnostiziert werden [4]. High-grade seröse Ovarialkarzinome bei Patientinnen mit *BRCA*-Keimbahnmutation können bei Vorliegen des sog. SET-patterns (solides, endometrioides und transitionzelliges Wachstumsmuster) ein endometrioides Ovarialkarzinom vortäuschen [23, 45]. Daher können zur exakten histopathologischen Subtypisierung eines Ovarialkarzinoms mit endometrioider Morphologie

und fortgeschrittenem Tumorstadium bzw. bekannter *BRCA*-Keimbahnmutation immunhistochemische Untersuchungen differenzialdiagnostisch hilfreich sein.

Die molekularen Veränderungen, die im Rahmen der malignen Transformation einer ovariellen Endometriose auftreten können, sind sehr heterogen [19, 52]. In Analogie zum Endometriumkarzinom zeigt ein kleiner Teil, insbesondere der bei jüngeren Frauen (bis 55. Lebensjahr), eine Assoziation zum Lynch-Syndrom [12, 15, 50]. Daher soll bei Patientinnen mit einem endometrioiden bzw. klarzelligen Ovarialkarzinom (mit und ohne assoziierte Endometriose) eine immunhistochemische Untersuchung der Mismatch-Reparaturproteine [44] in Analogie zum Vorgehen beim Endometriumkarzinom [2] erfolgen.

Beim endometrioiden Ovarialkarzinom weisen solche mit einer Steroidhormonrezeptorexpression eine bessere Prognose auf [47]. Auch kann diese ein mögliches therapeutisches Target darstellen, sodass in Analogie zum Endometriumkarzinom [2] eine immunhistochemische Bestimmung des Estrogen- und Progesteronrezeptorstatus erfolgen soll.

Klarzellige Karzinome sind in der Regel Hormonrezeptor-negativ.

Hormonrezeptorbestimmung bei endometrioseassoziierten Karzinomen

Bei endometrioiden bzw. klarzelligen endometrioseassoziierten Karzinomen soll eine immunhistochemische Hormonrezeptorbestimmung erfolgen.

Ein Teil der Patientinnen mit endometrioseassoziierten Karzinomen, insbesondere solche im Ovar und jene unter 55 Jahren können eine Assoziation zum Lynch-Syndrom aufweisen [12, 15, 50]. Daher soll, in Analogie zum Vorgehen beim Endometriumkarzinom [2] eine immunhistochemische Untersuchung der Mismatch-Reparaturproteine erfolgen.

Molekularpathologische Untersuchung des endometrioseassoziierten Karzinoms auf Mikrosatelliteninstabilität

Eine (molekular-)pathologische Untersuchung hinsichtlich Lynch-Syndroms im Tumorgewebe sollte bei jedem vor dem 60. Lebensjahr diagnostizierten endometrioseassoziierten Karzinom erfolgen.

Ein Teil der klarzelligen Ovarialkarzinome weist einen immunhistochemischen Verlust der Mismatch-Repair-Proteine auf, gelegentlich in Assoziation mit einer dichten lymphozytären Infiltration, was mit einer erhöhten PD-L1-Expression assoziiert ist [24].

Endometriose und assoziierte Karzinome

Eine Endometriose kann mit einer Tumorerkrankung assoziiert sein. Insbesondere im Ovar treten endometrioides und klarzellige Karzinome in Assoziation mit einer Endometriose auf (s. Abschn. „Ovarielle Endometriose“).

Bei der Diagnose und der Typisierung eines endometrioseassoziierten Karzinoms soll die aktuelle WHO-Klassifikation zugrunde gelegt werden.

Histologische Subtypisierung endometrioseassoziierten Karzinome

Der Terminologie und der morphologischen Diagnostik eines endometrioseassoziierten Karzinoms soll die jeweils gültige Auflage der WHO-Klassifikation zugrunde gelegt werden.

Fazit für die Praxis

- Die Adenomyosis uteri ist definiert als der Nachweis von Endometrium innerhalb des Myometriums mit einem Abstand zur endomyometranen Grenze von einem mittelgroßen Gesichtsfeld (100fache Vergrößerung), was metrisch rund 2,5 mm entspricht.
- Bei Darmendometriose Angaben zum Status der Resektionsränder erforderlich.
- Bei in der HE-Färbung unklaren Befunden sind ggf. immunhistochemisch die Endosalpingiose, die Endozervikose, die sog. Müllerianose, reaktive mesotheliale Proliferationen sowie maligne Tumoren abzugrenzen.
- Bei endometrioseassoziierten Karzinomen sind die Hormonrezeptorbestimmung und die Analyse der DNA-Mismatch-Reparaturproteine sinnvoll.
- Extragenitale Endometriosen sind selten, hier sollten immer sekundäre Karzinominfiltrate ausgeschlossen werden.
- Im Gegensatz zu anderen Lokalisationen ist die ovarielle Endometriose mit einem erhöhten Karzinomrisiko assoziiert.

Korrespondenzadresse

Prof. Dr. med. Lars-Christian Horn
Abteilung Mamma-, Gynäko- & Perinata-
talpathologie, Institut für Pathologie,
Universitätsklinikum Leipzig AöR
Liebigstraße 26, 04103 Leipzig, Deutschland
hornl@medizin.uni-leipzig.de

Funding. Open Access funding enabled and organi-
zed by Projekt DEAL.

Einhaltung ethischer Richtlinien

Interessenkonflikt. L.-C. Horn, A. K. Höhn, S. Burg-
haus, S. D. Schäfer, U. A. Ulrich und D. Schmidt geben
an, dass kein Interessenkonflikt besteht.

Für diesen Beitrag wurden von den Autoren keine
Studien an Menschen oder Tieren durchgeführt.
Für die aufgeführten Studien gelten die jeweils dort
angegebenen ethischen Richtlinien.

Open Access. Dieser Artikel wird unter der Creative
Commons Namensnennung 4.0 International Lizenz
veröffentlicht, welche die Nutzung, Vervielfältigung,
Bearbeitung, Verbreitung und Wiedergabe in jegli-
chem Medium und Format erlaubt, sofern Sie den/die
ursprünglichen Autor(en) und die Quelle ordnungsge-
mäß nennen, einen Link zur Creative Commons Lizenz
beifügen und angeben, ob Änderungen vorgenom-
men wurden.

Die in diesem Artikel enthaltenen Bilder und sonstiges
Drittmaterial unterliegen ebenfalls der genannten
Creative Commons Lizenz, sofern sich aus der Abbil-
dungslegende nichts anderes ergibt. Sofern das be-
treffende Material nicht unter der genannten Creative
Commons Lizenz steht und die betreffende Handlung
nicht nach gesetzlichen Vorschriften erlaubt ist, ist für
die oben aufgeführten Weiterverwendungen des Ma-
terials die Einwilligung des jeweiligen Rechteinhabers
einzuholen.

Weitere Details zur Lizenz entnehmen Sie bitte der
Lizenzinformation auf [http://creativecommons.org/
licenses/by/4.0/deed.de](http://creativecommons.org/licenses/by/4.0/deed.de).

Literatur

- Argani P, Cimino-Mathews A (2014) Intraoperative
frozen sections. Consultant pathology, Bd. 5.
Demos Medical Publishing LLC, New York
- AWMF (2018) S3-Leitlinie Diagnostik, Thera-
pie und Nachsorge der Patientinnen mit
Endometriumkarzinom. [https://www.awmf.
org/uploads/tx_szleitlinien/032-034OLI_S3_
Endometriumkarzinom-Diagnostik-Therapie-
Nachsorge_2018-04.pdf](https://www.awmf.org/uploads/tx_szleitlinien/032-034OLI_S3_Endometriumkarzinom-Diagnostik-Therapie-Nachsorge_2018-04.pdf). Zugegriffen: 9. Feb.
2021
- Barra F, Scala C, Biscaldi E, Vellone VG, Ceccaroni M,
Terrone C, Ferrero S (2018) Ureteral endometriosis:
a systematic review of epidemiology, patho-
genesis, diagnosis, treatment, risk of malignant
transformation and fertility. *Hum Reprod Update*
24(6):710–730. [https://doi.org/10.1093/humupd/
dmy027](https://doi.org/10.1093/humupd/dmy027)
- Bassiouny D, El-Baz MA, Gamil TM, Shams N, Ismail N,
Dubé V, Han G, Cesari M, Lu F-I, Slodkowska E,
Chiu HF, Naeim M, Li N, Nofech-Mozes S, Khalifa MA
(2019) Endometriosis-associated ovarian cancer
is a subset with a more favorable outcome and
distinct clinical-pathologic characteristics. *Int J*
Gynecol Pathol 38(5):435–442. [https://doi.org/10.
1097/PGP.0000000000000533](https://doi.org/10.1097/PGP.0000000000000533)
- Chan JK, Teoh D, Hu JM, Shin JY, Osann K, Kapp DS
(2008) Do clear cell ovarian carcinomas have
poorer prognosis compared to other epithelial cell
types? A study of 1411 clear cell ovarian cancers.
Gynecol Oncol 109(3):370–376. [https://doi.org/
10.1016/j.ygyno.2008.02.006](https://doi.org/10.1016/j.ygyno.2008.02.006)
- Charatsi D, Koukoura O, Ntavela IG, Chintziou F,
Gkorila G, Tsagkoulis M, Mikos T, Pistofidis G,
Hajioannou J, Daponte A (2018) Gastrointestinal
and urinary tract endometriosis: a review on the
commonest locations of extrapelvic endometriosis.
Adv Med 2018:3461209. [https://doi.org/10.
1155/2018/3461209](https://doi.org/10.1155/2018/3461209)
- de Cicco C, Corona R, Schonman R, Mailova K,
Ussia A, Koninckx P (2011) Bowel resection for
deep endometriosis: a systematic review. *BJOG*
118(3):285–291. [https://doi.org/10.1111/j.1471-
0528.2010.02744.x](https://doi.org/10.1111/j.1471-0528.2010.02744.x)
- Clement PB (2007) The pathology of endome-
triosis: a survey of the many faces of a common
disease emphasizing diagnostic pitfalls and un-
usual and newly appreciated aspects. *Adv Anat*
Pathol 14(4):241–260. [https://doi.org/10.1097/
PAP.0b013e3180ca7d7b](https://doi.org/10.1097/PAP.0b013e3180ca7d7b)
- Clement PB, Stall JN, Young RH (2020) Atlas
of gynecologic surgical pathology. Elsevier,
Edinburgh
- Cockerham AZ (2012) Adenomyosis: a challenge in
clinical gynecology. *J Midwifery Womens Health*
57(3):212–220. [https://doi.org/10.1111/j.1542-
2011.2011.00117.x](https://doi.org/10.1111/j.1542-2011.2011.00117.x)
- Dirim A, Celikkaya S, Aygun C, Caylak B (2009)
Renal endometriosis presenting with a giant
subcapsular hematoma: case report. *Fertil Steril*
92(1):391.e5–391.e7. [https://doi.org/10.1016/j.
fertnstert.2009.04.013](https://doi.org/10.1016/j.fertnstert.2009.04.013)
- Fadare O, Parkash V (2019) Pathology of endo-
metrioid and clear cell carcinoma of the ovary.
Surg Pathol Clin 12(2):529–564. [https://doi.org/10.
1016/j.path.2019.01.009](https://doi.org/10.1016/j.path.2019.01.009)
- Ferenczy A (1998) Pathophysiology of adenomyo-
sis. *Hum Reprod Update* 4(4):312–322. [https://doi.
org/10.1093/humupd/4.4.312](https://doi.org/10.1093/humupd/4.4.312)
- Ferrandina G, Palluzzi E, Fanfani F, Gentileschi S,
Valentini AL, Mattoli MV, Pennacchia I, Scambia G,
Zannoni G (2016) Endometriosis-associated clear
cell carcinoma arising in caesarean section scar:
a case report and review of the literature. *World*
J Surg Oncol 14(1):300. [https://doi.org/10.1186/
s12957-016-1054-7](https://doi.org/10.1186/s12957-016-1054-7)
- Gras E, Catus L, Argelles R, Moreno-Bueno G,
Palacios J, Gamallo C, Matias-Guiu X, Prat J
(2001) Microsatellite instability, MLH-1 promoter
hypermethylation, and frameshift mutations at
coding mononucleotide repeat microsatellites in
ovarian tumors. *Cancer* 92(11):2829–2836. [https://
doi.org/10.1002/1097-0142\(20011201\)92:11](https://doi.org/10.1002/1097-0142(20011201)92:11)
- Habiba M, Pluchino N, Petignat P, Bianchi P,
Brosens IA, Benagiano G (2018) Adenomyosis and
endometrial cancer: literature review. *Gynecol*
Obstet Invest 83(4):313–328. [https://doi.org/10.
1159/000487320](https://doi.org/10.1159/000487320)
- Habiba M, Brosens I, Benagiano G (2018) Mül-
lerianosis, endocervicosis, and endosalpingiosis
of the urinary tract: a literature review. *Reprod*
Sci 25(12):1607–1618. [https://doi.org/10.1177/
1933719118773441](https://doi.org/10.1177/1933719118773441)
- Hao H, Tsujimoto M, Tsubamoto H, Komori S,
Hirota S (2010) Immunohistochemical phenotype
of the urinary bladder endocervicosis: comparison
with normal endocervix and well-differentiated
mucinous adenocarcinoma of uterine cervix.
Pathol Int 60(7):528–532. [https://doi.org/10.1111/
j.1440-1827.2010.02555.x](https://doi.org/10.1111/j.1440-1827.2010.02555.x)
- Herreros-Villanueva M, Chen C-C, Tsai E-M, Er T-K
(2019) Endometriosis-associated ovarian cancer:
What have we learned so far? *Clin Chim Acta*
493:63–72. [https://doi.org/10.1016/j.cca.2019.02.
016](https://doi.org/10.1016/j.cca.2019.02.016)
- Hirschowitz L, Nucci M, Zaino RJ (2013) Problematic
issues in the staging of endometrial, cervical and
vulvar carcinomas. *Histopathology* 62(1):176–202.
<https://doi.org/10.1111/his.12058>
- Horn L-C, Fischer U, Höckel M (2001) Tumorförmige
intestinale Endometriose mit Lymphknotenbetei-
ligung. *Geburtshilfe Frauenheilkd* 61(9):709–712.
<https://doi.org/10.1055/s-2001-17397>
- Horn L-C, Do Minh M, Stolzenburg J-U (2004)
Intrinsic form of ureteral endometriosis causing
ureteral obstruction and partial loss of kidney
function. *Urol Int* 73(2):181–184. [https://doi.org/
10.1159/000079702](https://doi.org/10.1159/000079702)
- Howitt BE, Hanamornroongruang S, Lin DI,
Conner JE, Schulte S, Horowitz N, Crum CP, Meser-
ve EE (2015) Evidence for a dualistic model of high-
grade serous carcinoma: BRCA mutation status,
histology, and tubal intraepithelial carcinoma. *Am*
J Surg Pathol 39(3):287–293. [https://doi.org/10.
1097/PAS.0000000000000369](https://doi.org/10.1097/PAS.0000000000000369)
- Howitt BE, Strickland KC, Sholl LM, Rodig S,
Ritterhouse LL, Chowdhury D, D'Andrea AD,
Matulonis UA, Konstantinopoulos PA (2017) Clear
cell ovarian cancers with microsatellite instability:
a unique subset of ovarian cancers with increased
tumor-infiltrating lymphocytes and PD-1/PD-
L1 expression. *Oncol Immunology* 6(2):e1277308.
<https://doi.org/10.1080/2162402X.2016.1277308>
- Jinushi M, Arakawa A, Matsumoto T, Kumakiri J,
Kitade M, Kikuchi I, Sakamoto K, Takeda S
(2011) Histopathologic analysis of intestinal
endometriosis after laparoscopic low anterior
resection. *J Minim Invasive Gynecol* 18(1):48–53.
<https://doi.org/10.1016/j.jmig.2010.08.696>
- Karpathiou G, Chauleur C, Corsini T, Venet M,
Habougit C, Honeyman F, Forest F, Peoc'h M
(2017) Seromucinous ovarian tumor A comparison
with the rest of ovarian epithelial tumors. *Ann*
Diagn Pathol 27:28–33. [https://doi.org/10.1016/j.
anndiagpath.2017.01.002](https://doi.org/10.1016/j.anndiagpath.2017.01.002)
- Kavallaris A, Köhler C, Kühne-Heid R, Schnei-
der A (2003) Histopathological extent of rectal
invasion by rectovaginal endometriosis. *Hum*
Reprod 18(6):1323–1327. [https://doi.org/10.1093/
humrep/deg251](https://doi.org/10.1093/humrep/deg251)
- Kilzieh R, Rakislova N, Torné A, Salvador R, Nadal A,
Ordi J, Saco A (2017) Endometrial stromal sarcoma
arising in colorectal endometriosis. *Int J Gynecol*
Pathol 36(5):433–437. [https://doi.org/10.1097/
PGP.0000000000000351](https://doi.org/10.1097/PGP.0000000000000351)
- Knabben L, Imboden S, Fellmann B, Nirgiana-
kis K, Kuhn A, Mueller MD (2015) Urinary tract
endometriosis in patients with deep infiltrating
endometriosis: prevalence, symptoms, manage-
ment, and proposal for a new clinical classification.
Fertil Steril 103(1):147–152. [https://doi.org/10.
1016/j.fertnstert.2014.09.028](https://doi.org/10.1016/j.fertnstert.2014.09.028)
- Koike N, Tsunemi T, Uekuri C, Akasaka J, Ito F,
Shigemitsu A, Kobayashi H (2013) Pathogenesis
and malignant transformation of adenomyosis

S2k guidelines for the diagnosis and treatment of endometriosis—Recommendations for pathology

The present article summarises the recommendations for the handling, histopathological workup, diagnostics and reporting in surgical pathology of biopsies and resection specimens in patients with the clinical diagnosis of endometriosis. In addition to practical aspects of pathology, the guidelines also take into account the clinical requirements for histopathology for the optimal diagnosis and therapy of the patients. Based on the definition of endometriosis of the corpus uteri (adenomyosis uteri) most commonly used in the pathological literature, this was defined in the guidelines as the detection of the endometriosis focus in the myometrium at a distance from the endomyometrial border of a medium-sized visual field (100× magnification), which in metric units corresponds to around 2.5 mm. In bowel resection specimens, the status of the resection margins had to be documented within the histopathological report. Also mentioned are the requirements for the reporting of carcinomas associated with endometriosis, including the immunohistochemical evaluation of steroid hormone receptors and mismatch repair proteins.

Keywords

Endometriosis · Carcinoma · Diagnostic histopathology · Workup · Recommendations

- (review). *Oncol Rep* 29(3):861–867. <https://doi.org/10.3892/or.2012.2184>
31. Kok VC, Tsai H-J, Su C-F, Lee C-K (2015) The risks for ovarian, endometrial, breast, colorectal, and other cancers in women with newly diagnosed endometriosis or adenomyosis: a population-based study. *Int J Gynecol Cancer* 25(6):968–976. <https://doi.org/10.1097/IGC.0000000000000454>
 32. Kołodziej A, Krajewski W, Dołowy Ł, Hirnle L (2015) Urinary tract endometriosis. *Urol J* 12(4):2213–2217
 33. Kryvenko ON, Epstein JI (2019) Mimickers of urothelial neoplasia. *Ann Diagn Pathol* 38:11–19. <https://doi.org/10.1016/j.anndiagpath.2018.09.012>
 34. Kurman RJ, Shih I-M (2016) Seromucinous tumors of the ovary. What's in a name? *Int J Gynecol Pathol* 35(1):78–81. <https://doi.org/10.1097/PGP.0000000000000266>
 35. Leone Roberti Maggiore U, Ferrero S, Candiani M, Somigliana E, Viganò P, Vercellini P (2017) Bladder endometriosis: a systematic review of pathogenesis, diagnosis, treatment, impact on fertility, and risk of malignant transformation. *Eur Urol* 71(5):790–807. <https://doi.org/10.1016/j.eururo.2016.12.015>
 36. Maeda K, Kojima F, Ishida M, Iwai M, Kagotani A, Kawauchi A (2014) Müllerianosis and endosalpingiosis of the urinary bladder: report of two cases with review of the literature. *Int J Clin Exp Pathol* 7(7):4408–4414
 37. Matalliotakis M, Matalliotaki C, Goulielmos GN, Patelarou E, Tzardi M, Spandidos DA, Arici A, Matalliotakis I (2018) Association between ovarian cancer and advanced endometriosis. *Oncol Lett* 15(5):7689–7692. <https://doi.org/10.3892/ol.2018.8287>
 38. Matias-Guiu X, Stewart CJR (2018) Endometriosis-associated ovarian neoplasia. *Pathology* 50(2):190–204. <https://doi.org/10.1016/j.pathol.2017.10.006>
 39. McCausland AM, McCausland VM (1996) Depth of endometrial penetration in adenomyosis helps determine outcome of rollerball ablation. *Am J Obstet Gynecol* 174(6):1786–1794. [https://doi.org/10.1016/S0002-9378\(96\)70211-9](https://doi.org/10.1016/S0002-9378(96)70211-9)
 40. McCluggage G, Robboy SJ (2008) Mesenchymal uterine tumors other than pure smooth muscle neoplasms and adenomyosis. In: Robboy SJ, Mutter GL, Prat J, Bentley RC, Russell P, Anderson MC (Hrsg) *Pathology of the female reproductive tract*, 2. Aufl. Elsevier Health Sciences UK, London, S450–456
 41. McCluggage WG, Desai V, Toner PG, Calvert CH (2001) Clear cell adenocarcinoma of the colon arising in endometriosis: a rare variant of primary colonic adenocarcinoma. *J Clin Pathol* 54(1):76–77. <https://doi.org/10.1136/jcp.54.1.76>
 42. Mihailovici A, Rottenstreich M, Kovel S, Wassermann I, Smorgick N, Vaknin Z (2017) Endometriosis-associated malignant transformation in abdominal surgical scar: a PRISMA-compliant systematic review. *Medicine* 96(49):e9136. <https://doi.org/10.1097/MD.00000000000009136>
 43. Nisenblatt V, Bossuyt PMM, Farquhar C, Johnson N, Hull ML (2016) Imaging modalities for the non-invasive diagnosis of endometriosis. *Cochrane Database Syst Rev* 2:CD9591. <https://doi.org/10.1002/14651858.CD009591.pub2>
 44. Rambau PF, Duggan MA, Ghatage P, Warfa K, Steed H, Perrier R, Kelemen LE, Köbel M (2016) Significant frequency of MSH2/MSH6 abnormality in ovarian endometrioid carcinoma supports histotype-specific Lynch syndrome screening in ovarian carcinomas. *Histopathology* 69(2):288–297. <https://doi.org/10.1111/his.12934>
 45. Reyes MC, Arnold AG, Kauff ND, Levine DA, Soslow RA (2014) Invasion patterns of metastatic high-grade serous carcinoma of ovary or fallopian tube associated with BRCA deficiency. *Mod Pathol* 27(10):1405–1411. <https://doi.org/10.1038/modpathol.2013.237>
 46. Schmidt D, Ulrich U (2014) Endometrioseassoziierte Tumorerkrankungen des Ovars. *Pathologe* 35(4):348–354. <https://doi.org/10.1007/s00292-014-1949-4>
 47. Sieh W, Köbel M, Longacre TA et al (2013) Hormone-receptor expression and ovarian cancer survival: an ovarian tumor tissue analysis consortium study. *Lancet Oncol* 14(9):853–862. [https://doi.org/10.1016/S1470-2045\(13\)70253-5](https://doi.org/10.1016/S1470-2045(13)70253-5)
 48. Taylor AS, Mehra R, Udager AM (2018) Glandular tumors of the urachus and urinary bladder: a practical overview of a broad differential diagnosis. *Arch Pathol Lab Med* 142(10):1164–1176. <https://doi.org/10.5858/arpa.2018-0206-RA>
 49. Vercellini P, Pisacreta A, Pesole A, Vicentini S, Stellato G, Crosignani PG (2000) Is ureteral endometriosis an asymmetric disease? *BJOG* 107(4):559–561. <https://doi.org/10.1111/j.1471-0528.2000.tb13279.x>
 50. Vierkoetter KR, Ayabe AR, VanDrunen M, Ahn HJ, Shimizu DM, Terada KY (2014) Lynch syndrome in patients with clear cell and endometrioid cancers of the ovary. *Gynecol Oncol* 135(1):81–84. <https://doi.org/10.1016/j.ygyno.2014.07.100>
 51. Villa G, Mabrouk M, Guerrini M, Mignemi G, Montanari G, Fabbri E, Venturoli S, Seracchioli R (2007) Relationship between site and size of bladder endometriotic nodules and severity of dysuria. *J Minim Invasive Gynecol* 14(5):628–632. <https://doi.org/10.1016/j.jmig.2007.04.015>
 52. Wilbur MA, Shih I-M, Segars JH, Fader AN (2017) Cancer implications for patients with endometriosis. *Semin Reprod Med* 35(1):110–116. <https://doi.org/10.1055/s-0036-1597120>
 53. Wolf B, Ganzer R, Stolzenburg J-U, Hentschel B, Horn L-C, Höckel M (2017) Extended mesometrial resection (EMMR): surgical approach to the treatment of locally advanced cervical cancer based on the theory of ontogenetic cancer fields. *Gynecol Oncol* 146(2):292–298. <https://doi.org/10.1016/j.ygyno.2017.05.007>
 54. Wu AJ, Mehra R, Hafez K, Wolf JS, Kunju LP (2015) Metastases to the kidney: a clinicopathological study of 43 cases with an emphasis on deceptive features. *Histopathology* 66(4):587–597. <https://doi.org/10.1111/his.12524>
 55. Zhang P, Sun Y, Zhang C, Yang Y, Zhang L, Wang N, Xu H (2019) Cesarean scar endometriosis: presentation of 198 cases and literature review. *BMC Womens Health* 19(1):14. <https://doi.org/10.1186/s12905-019-0711-8>
 56. Zhou C, Urbauer DL, Fellman BM, Tamboli P, Zhang M, Matin SF, Wood CG, Karam JA (2016) Metastases to the kidney: a comprehensive analysis of 151 patients from a tertiary referral centre. *BJU Int* 117(5):775–782. <https://doi.org/10.1111/bju.13194>