

Orthopäde 2020 · 49:361–362  
<https://doi.org/10.1007/s00132-020-03897-6>  
 Online publiziert: 17. März 2020  
 © Springer Medizin Verlag GmbH, ein Teil von  
 Springer Nature 2020



Oliver Eberhardt · T. Wirth

Orthopädische Klinik, Klinikum Stuttgart – Olgahospital/Frauenklinik, Stuttgart, Deutschland

## Erratum zu: Hüftdysplasie – Neues und Bewährtes

**Erratum zu:**  
**Orthopäde 2019**

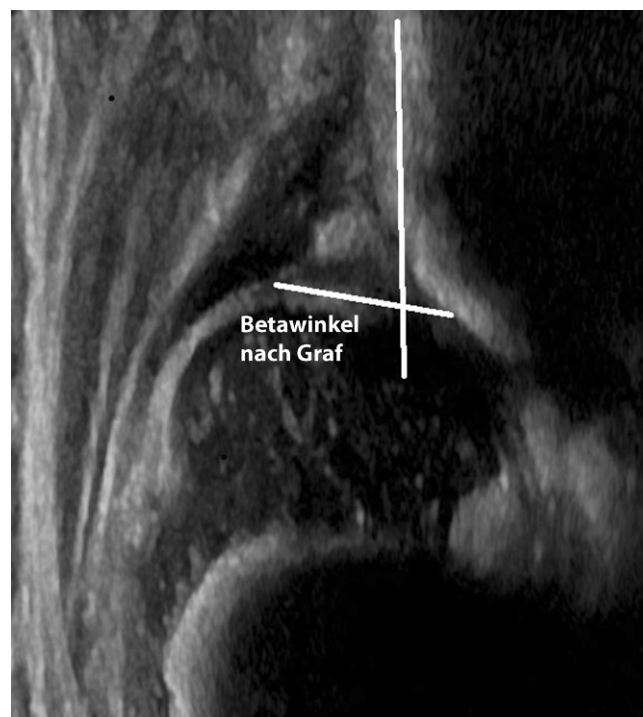
<https://doi.org/10.1007/s00132-019-03736-3>

Sehr geehrte Leserin, sehr geehrter Leser, in **Abb. 1b** wurde die Ausstelllinie nach Graf versehentlich zu steil eingezeichnet und damit auch der Betawinkel nach Graf falsch dargestellt. Wir bitten, die korrigierte Darstellung des Betawinkels nach Graf in **Abb. 1b** zu berücksichtigen. Die Darstellung des „femoralhead-coverage“ nach Terjesen und der pubo-femorale Abstand zur Bestimmung der

Dezentrierung bleiben von der Korrektur des Betawinkels nach Graf unberührt.

### Korrespondenzadresse

**PD Dr. Oliver Eberhardt**  
 Orthopädische Klinik, Klinikum Stuttgart –  
 Olgahospital/Frauenklinik  
 Kriegsbergstraße 62, 70174 Stuttgart,  
 Deutschland  
[o.eberhardt@klinikum-stuttgart.de](mailto:o.eberhardt@klinikum-stuttgart.de)



**Abb. 1** ◀ **b** Korrekte Darstellung des Betawinkels nach Graf

Die Online-Version des Originalartikels ist unter <https://doi.org/10.1007/s00132-019-03736-3> zu finden.

Hier steht eine Anzeige.

