Die Urologie
vormals Der Urologe

Urologie 2022 · 61:1341–1344
https://doi.org/10.1007/s00120-022-01976-4
Angenommen: 19. Oktober 2022
Online publiziert: 21. November 2022
© The Author(s), under exclusive licence to Springer Medizin Verlag GmbH, ein Teil von Springer Nature 2022

Multimodale Therapie des Hochrisiko- und lokal fortgeschrittenen Prostatakarzinoms

Felix Preisser[1] · Derya Tilki[2,3]
[1] Klinik für Urologie, Universitätsklinikum Frankfurt, Frankfurt am Main, Deutschland
[2] Martini-Klinik Prostatakrebszentrum, Universitätsklinikum Hamburg Eppendorf, Hamburg, Deutschland
[3] Klinik für Urologie, Universitätsklinikum Hamburg Eppendorf, Hamburg, Deutschland

In diesem Beitrag

- Therapieansätze des Hochrisiko- und lokal fortgeschritten PCA
- Neoadjuvante Therapie
- Klinisch lymphogen metastasiertes PCA

Zusammenfassung

Die Behandlung des Hochrisiko- und lokal fortgeschrittenen Prostatakarzinoms stellt eine Herausforderung im ärztlichen Alltag dar. Mit 20–40 % machen Patienten mit solch einem Tumorstadium aktuell einen Großteil an großen operativen Zentren aus. Aufgrund von COVID-19 („coronavirus disease 2019") ist zu erwarten, dass der Anteil der Patienten in den nächsten Jahren weiter zunehmen wird. Neben einer adäquaten Ausbreitungsdiagnostik ist v. a. die Auswahl der richtigen Therapie entscheidend, um lokale Komplikationen zu vermeiden und ein optimales onkologisches Überleben zu gewährleisten. Oftmals erfolgt die Behandlung mit einem multimodalen Ansatz. Der Stellenwert der erweiterten Hormontherapie im neoadjuvanten Setting wird gerade in großen Phase-III-Studien überprüft und bleibt abzuwarten.

Schlüsselwörter
Hormontherapie · COVID-19 · Lymphknoten · Staging · Radikale Prostatektomie

Einleitung

Das Hochrisikoprostatakarzinom (PCA) zeichnet sich durch das Vorliegen einer oder mehrerer der prätherapeutischen Tumorcharakteristika aus: prostataspezifisches Antigen (PSA) > 20 ng/ml, Gleason-Score ≥ 8/ISUP (International Society of Urological Pathology) 4–5 oder cT-Kategorie ≥ 2c [1, 2]. Eine besondere Untergruppe des Hochrisiko-PCA stellt dabei das lokal fortgeschrittene PCA dar, welches über das klinische Stadium eines extraprostatischen Wachstums (cT3–4) bzw. einen lokalen Lymphknotenbefall (cN1) definiert wird.

Stadienmigration unter Einfluss der COVID-19-Pandemie

Aktuelle Studien, welche die Stadienmigration des PCA untersuchen, beschreiben zuletzt keine signifikante Zunahme der Patienten mit einem Hochrisiko-PCA in den letzten Jahren [3, 4]. Der Anteil der Patienten mit einer Hochrisiko Konstellation machte an größeren Zentren ungefähr 20–40 % der operierten Patienten aus [3, 4]. Es ist jedoch anzunehmen, dass es mit einer gewissen Latenz aufgrund der COVID-19-Pandemie und dem natürlichen Verlauf des PCA in den nächsten Jahren zu einem weiteren Anstieg an Patienten mit aggressiven und lokal fortgeschrittenen Tumoren kommen wird.

» Patienten haben in den Pandemiewellen ihre Vorsorgetermine nicht oder nur verzögert wahrgenommen

Viele Patienten haben v. a. in den ersten Pandemiewellen ihre Vorsorgetermine nicht oder nur verzögert wahrgenommen. Erste Studien zur Stadienmigration nach den ersten Pandemiewellen zeigen bereits eine deutliche Zunahme der Patienten mit einem extraprostatischen Wachstum und

QR-Code scannen & Beitrag online lesen

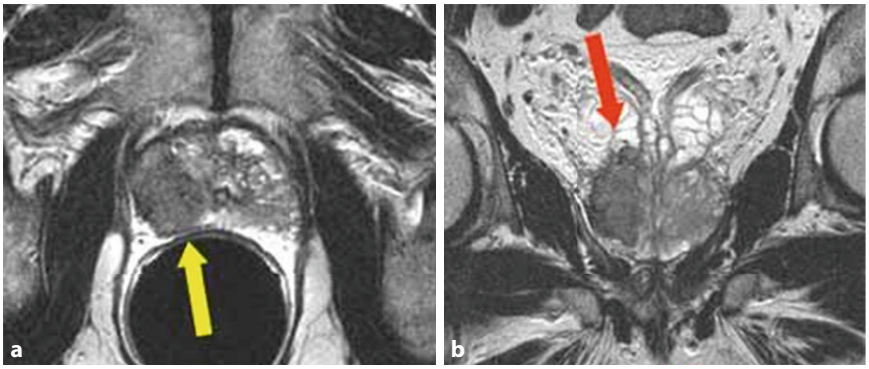

Abb. 1 ▲ Multiparametrische MRT der Prostata (T2-gewichtet) eines Patienten mit lokal fortgeschrittenem Prostatakarzinom und kapselüberschreitendem Wachstum rechtsseitig: **a** axiale Darstellung (*gelber Pfeil* Verdacht auf Rektuminfiltration), **b** koronare Darstellung (*roter Pfeil* Verdacht auf Blaseninfiltration)

Lymphknotenbefall die sich einer radikalen Prostatektomie unterzogen [5]. Zudem wurde auch eine Zunahme der Wartezeit bis zur Operation festgestellt, was u. a. auf den großen Mangel an Pflegepersonal zurückzuführen ist, wodurch elektive Operationen wie radikale Prostatektomien verschoben werden müssen oder Krankenhausbetten nicht betrieben werden können.

Es ist somit zu erwarten, dass es in den nächsten Jahren zu einer weiteren Zunahme der Patienten mit einem Hochrisiko- oder lokal fortgeschrittenem PCA kommen wird und somit das Wissen um eine optimale Versorgung unserer Patienten aktuell von großem Interesse ist.

Staging

Entsprechend der deutschen S3-Leitlinie zum PCA sollten alle Patienten mit einem PSA > 10 ng/ml, Gleason-Score ≥ 8, cT3/4-Stadium oder Knochenschmerzen ein Knochenszintigramm als Staging erhalten. Bei einem Gleason-Score ≥ 8 oder cT3/4-Stadium sollte zusätzlich eine Schnittbildgebung mit Computertomographie (CT) oder Magnetresonanztomographie (MRT) des Beckens erfolgen [1]. Demgegenüber geben die europäischen Leitlinien eine starke Empfehlung zur Durchführung einer Schnittbildgebung (CT oder MRT des Becken/Abdomen) in Kombination mit einem Knochenszintigramm für alle Hochrisikopatienten als initiales Staging aus [2].

» Zur Beurteilung des lokalen Tumorstadiums kommt der DRU ein großer Stellenwert zu

Zur Beurteilung des lokalen Tumorstadiums kommt im klinischen Alltag dem idealerweise vom jeweiligen Operateur durchgeführten transrektalen Tastbefund ein großer Stellenwert zu. Die S3-Leitlinie empfiehlt zur Bestimmung des lokalen Tumorstadiums bzw. der Resektabilität die digital-rektale Untersuchung (DRU). In Bezug auf eine Samenblaseninfiltration oder einen Kapseldurchbruch zeigte sich die DRU gleichwertig mit dem transrektalen Ultraschall (TRUS). Die Kombination aus TRUS und DRU zeigte hingegen keinen zusätzlichen Vorteil [1]. Zusätzlich sollte, wenn bereits von der Fusionsbiopsie vorliegend, die MRT zur Therapieplanung bzw. Beurteilung der lokalen Tumorausbreitung verwendet werden (◘ **Abb. 1**; z. B. Infiltration der Blase, Rektum).

Als Alternative zur konventionellen Bildgebung kann die Durchführung einer prostataspezifischen Membranantigen-Positronenemissionstomographie/CT (PSMA-PET/CT) bei Hochrisikopatienten als Ausbreitungsdiagnostik eingesetzt werden [1, 2]. Die PSMA-PET/CT hat erwiesenermaßen eine höhere Genauigkeit und Sensitivität, was die Detektion von Metastasen angeht, sodass diese früher detektiert werden als in der konventionellen Bildgebung [6]. Bislang existiert jedoch noch keine Evidenz, die ein besseres Outcome durch eine Veränderung in der Behandlung durch den früheren Nachweis von Metastasen belegen kann. Es ist jedoch anzunehmen, dass die PSMA-PET/CT mittel- bis langfristig die konventionelle Bildgebung als Ausbreitungsdiagnostik ablösen wird, sobald Daten vorliegen, die ihren Nutzen zeigen.

Therapieansätze des Hochrisiko- und lokal fortgeschritten PCA

Als mögliche Therapieverfahren des Hochrisiko- und lokal fortgeschrittenen PCA steht neben der radikalen Prostatektomie, die Durchführung einer Radiatio zur Auswahl. Die Radiatio soll in Kombination mit einer langfristigen Androgendeprivationstherapie (ADT) für 2–3 Jahre erfolgen, welche bis zu 6 Monate vor der Radiatio begonnen werden kann. Mehrere prospektive Phase-III-Studien konnten den Nutzen der ADT begleitend zur Radiatio belegen [7].

Die radikale Prostatektomie erfolgt im Hochrisiko- bzw. lokal fortgeschrittenen Stadium häufig in einem multimodalen Ansatz, was bedeutet, dass postoperativ eine adjuvante Radiatio ggf. mit begleitender ADT erfolgt. Die extendierte Lymphadenektomie ist ein wesentlicher Bestandteil in diesem Patientenkollektiv. Eine nervenschonende Operation sollte nur in Einzelfällen und von erfahrenen Operateuren erwogen werden und mittels Schnellschnittdiagnostik überprüft werden [8].

Bisher existieren keine randomisierten Studien, in denen die Ergebnisse der primären Radiotherapie mit der radikalen Prostatektomie bei Hochrisiko- oder lokal fortgeschrittenen Tumoren verglichen werden. Aktuelle Studien lassen ähnliche karzinomspezifische Überlebensraten unabhängig von der Art der primären Behandlung bei Hochrisiko-PCA-Patienten vermuten [9]. Eine aktuelle retrospektive Studie zeigt allerdings, dass die Radiatio in Kombination mit einer ADT zu einem geringeren Risiko für Metastasen führt im Vergleich zur alleinigen Prostataektomie [10].

» Oftmals erfolgt die Behandlung mit einem multimodalen Ansatz

Befürworter der Durchführung einer radikalen Prostatektomie beim lokal fortgeschrittenen PCA argumentieren zum Einen

mit der Vermeidung lokaler Komplikationen wie z. B. Harnverhaltung, Makrohämaturie oder Harnstauung. Des Weiteren kann anhand des pathologischen Befunds eine Entscheidung getroffen werden, ob eine adjuvante Bestrahlung ggf. mit begleitender ADT im Sinne eines multimodalen Therapieansatzes durchgeführt werden sollte. Ergebnisse einer aktuellen Studie legen nahe, dass sowohl die Patienten mit einem Gleason-Score 8–10, pT3/4-Stadium oder pathologischen Lymphknotenbefall von einer adjuvanten Radiatio profitieren [11, 12].

Neoadjuvante Therapie

Das primäre Ziel einer neoadjuvanten bzw. adjuvanten Therapie ist langfristige Verbesserung des onkologischen Überlebens. Die neoadjuvante bzw. begleitende ADT spielt im Rahmen der Radiatio eine zentrale Rolle (s. oben).

Anders hingegen sieht die Situation für Patienten, die eine operative Therapie erhalten sollen, aus. Bisherige Studien konnten keinen langfristigen Überlebensvorteil durch eine neoadjuvante ADT belegen, obwohl es hierdurch zu einer Reduktion der Rate an positiven Schnitträndern und positiven Lymphknoten kam [7]. Daher gibt es aktuell keine Empfehlung für die Durchführung einer neoadjuvanten ADT vor radikaler Prostatektomie [1, 2].

Allerdings ist ein Vorteil der neoadjuvanten Therapie, anders als der einer adjuvanten Therapie, das Down-Staging des Tumors, welches die Operation erleichtern kann und Einfluss auf die Resektabilität des Tumors haben kann. Kleinere Studien konnten zeigen, dass durch den Einsatz einer neoadjuvanten ADT, initial nichtoperable PCA in respektable PCA umgewandelt werden können [13].

Kürzlich erschiene Ergebnisse der randomisierten Phase-II-Studie ARNEO („A randomized phase II trial of neoadjuvant degarelix with or without apalutamide prior to radical prostatectomy for high-risk prostate cancer" – NCT03080116), welche den neoadjuvanten Einsatz der erweiterten Hormontherapie mit ADT + Apalutamid vs. Placebo für 3 Monate untersuchte, zeigen erste Anzeichen, dass eine erweiterte neoadjuvante Hormontherapie möglicherweise zu besseren pathologischen Ergebnissen nach Prostataektomie führt. 38 % der Patienten, die Apalutamid erhielten, hatten im Prostatektomiepräparat einen Residualtumor ≤ 0,25 cm [3] im Vergleich zu 9 % der Patienten in der Placebogruppe [14].

Aktuell untersucht die multizentrische prospektiv randomisierte PROTEUS-Studie („A study of apalutamide in participants with high-risk, localized or locally advanced prostate cancer who are candidates for radical prostatectomy" – NCT03767244) weiter den Einsatz der erweiterten neoadjuvanten Hormontherapie mit Apalutamid auf das onkologische Outcome (primäre Endpunkte: komplettes pathologisches Ansprechen bzw. Verlängerung des metastasenfreien Überlebens) bei Hochrisiko- bzw. lokal fortgeschrittenen Tumoren. In einer Subkohorte der PROTEUS-Studie erfolgt zudem auch ein Vergleich der direkten Prostatektomie mit anschließendem „standard of care" vs. dem neoadjuvanten Einsatz von ADT + Apalutamid und die anschließende Durchführung der Prostatektomie.

» Die neoadjuvante bzw. begleitende ADT spielt im Rahmen der Radiatio eine zentrale Rolle

Simultan zur PROTEUS-Studie wird im Rahmen der prospektiv randomisierten multizentrischen ATLAS-Studie („An efficacy and safety study of JNJ-56021927 [apalutamide] in high-risk prostate cancer subjects receiving primary radiation therapy" – NCT02531516) der Einfluss einer erweiterten Hormontherapie mit Apalutamid (Apalutamid + Placebo + GnRH-Agonist [„gonadotropin releasing-hormone"] vs. Bicalutamid + Placebo + GnRH-Agonist für 30 Monate) im Rahmen der Radiatio beim Hochrisiko-PCA auf das metastasenfreie Überleben untersucht. Erste Ergebnisse der ATLAS-Studie werden bereits für Ende 2022 erwartet.

Klinisch lymphogen metastasiertes PCA

Der Grundstein der Behandlung bei Verdacht auf einen Lymphknotenbefall (cN1) stellt eine langfristige ADT (2–3 Jahre) in Kombination mit einer lokalen Therapie dar [2].

Ähnlich wie für das Hochrisiko-PCA existieren auch hierzu keine Studien, die die Prostataektomie mit der Radiatio bei cN1-Prostatakarzinompatienten vergleichen. Mehrere retrospektive Arbeiten konnten jedoch den zusätzlichen Nutzen der Lokaltherapie gegenüber einer alleinigen ADT belegen [2].

Im Rahmen der radikalen Prostatektomie gehört die extendierte Lymphadenektomie bei lokal fortgeschrittenen PCA-Patienten zum Therapiestandard, was den pathologischen Nachweis eines Lymphknotenbefalls bestätigen (pN1) oder entkräften (pN0) kann [2]. In der pN0-Situation erfolgt die weitere Behandlung abhängig vom Befund des Prostatektomiepräparats. In der pN1-Situation existieren mehrere Optionen. Neben einer alleinigen ADT kann eine adjuvante Radiatio in Kombination mit einer ADT erfolgen. Auch wenn der therapeutische Stellenwert einer Bestrahlung der Lymphabflusswege nicht prospektiv geklärt ist, kann bei pN1 eine Bestrahlung unter Berücksichtigung der Lymphabflusswege mit dem Patienten diskutiert werden [1]. Eine PSA-gesteuerte Nachsorge sollte nur bei ≤ 2 positiven Lymphknoten und einem postoperativen PSA ≤ 0,1 ng/ml erwogen werden [1, 2, 11].

Die prospektive STAMPEDE-Studie liefert einerseits Ergebnisse, die den Vorteil der Radiatio (Prostataloge und Lymphabflusswege) für Patienten mit cN1 bestätigen. Anderseits zeigt die Studie zudem einen zusätzlichen Nutzen von Abirateron für die Dauer von 2 Jahren bei Patienten mit cN1 (oder mit 2 Hochrisikocharakteristika: cT3/4, Gleason-Score > 8 oder PSA > 40 ng/ml) auf das ausfallfreie Überleben. Dieses Vorgehen wird daher bereits von der europäische Leitlinie stark empfohlen [2].

Fazit für die Praxis

- **Die Behandlung des Hochrisiko- und lokal fortgeschrittenen Prostatakarzinoms (PCA) stellt eine Herausforderung im ärztlichen Alltag dar und es ist anzunehmen, dass aufgrund von COVID-19 („coronavirus disease 2019") der Anteil der Patienten in den nächsten Jahren zunehmen wird.**
- **Neben einer adäquaten Ausbreitungsdiagnostik ist v. a. die Auswahl der richtigen Therapie entscheidend, um lokale Kompli-**

kationen zu vermeiden und ein optimales onkologisches Überleben zu gewährleisten.
- Oftmals erfolgt die Behandlung mit einem multimodalen Ansatz.
- Es ist zu erwarten, dass der prostataspezifischen Membranantigen-Positronenemissionstomographie/CT (PSMA-PET/CT) eine Schlüsselfunktion in der Ausbreitungsdiagnostik in Zukunft zukommt.
- Ob die erweiterte Androgendeprivationstherapie (ADT) sich als neuer Therapiebaustein auch im neoadjuvanten Setting etablieren kann, bleibt abzuwarten.

Korrespondenzadresse

Dr. Felix Preisser
Klinik für Urologie, Universitätsklinikum Frankfurt
Theodor-Stern Kai 7, 60596 Frankfurt am Main, Deutschland
felix.preisser@kgu.de

Einhaltung ethischer Richtlinien

Interessenkonflikt. F. Preisser und D. Tilki geben an, dass kein Interessenkonflikt besteht.

Für diesen Beitrag wurden von den Autor/-innen keine Studien an Menschen oder Tieren durchgeführt. Für die aufgeführten Studien gelten die jeweils dort angegebenen ethischen Richtlinien.

Abstract

Multimodal treatment of high-risk and locally advanced prostate cancer

Treatment of the high-risk and locally advanced prostate cancer is a challenge in daily practice. At 20–40%, patients with such tumor stages currently make up the majority of patients at high-volume centers. Due to COVID-19, the proportion of patients with this tumor stage will probably continue to increase in the next few years. In addition to adequate staging, selection of the best individual therapy is crucial to avoid local complications and ensure optimal oncological survival. Treatment is often carried out with a multimodal approach. The use of extended hormone therapy in the neoadjuvant setting is currently under evaluation in large phase III trials and remains open.

Keywords
Hormone therapy · COVID-19 · Lymph nodes · Staging · Radical prostatectomy

Literatur

1. Leitlinienprogramm Onkologie (Deutsche Krebsgesellschaft, Deutsche Krebshilfe, AWMF): S3-Leitlinie Prostatakarzinom, Langversion 6.0, 2021, AWMF Registernummer: 043/022OL, http://www.leitlinienprogramm-onkologie.de/leitlinien/prostatakarzinom/. Published online 2021
2. Mottet N, Cornford P, van den Bergh RCN et al (2022) EAU – ESTRO – ESUR – SIOG Guidelines on Prostate Cancer. EAU Guidelines Edn presented at the EAU Annual Congress Amsterdam 2022 ISBN 978-94-92671-16-5. https://uroweb.org/guideline/prostate-cancer/. Zugegriffen: 27.09.2022
3. Hoeh B, Preisser F, Mandel P et al (2021) Inverse stage migration in radical prostatectomy—A sustaining phenomenon. Front Surg 8:612813. https://doi.org/10.3389/fsurg.2021.612813
4. Würnschimmel C, Kachanov M, Wenzel M et al (2021) Twenty-year trends in prostate cancer stage and grade migration in a large contemporary german radical prostatectomy cohort. Prostate 81(12):849–856. https://doi.org/10.1002/pros.24181
5. Zattoni F, Marra G, Kretschmer A et al (2021) Has the COVID-19 outbreak changed the way we are treating prostate cancer? An EAU – YAU Prostate Cancer Working Group multi-institutional study. Cent european J Urol 74(3):362–365. https://doi.org/10.5173/ceju.2021.0211
6. Hofman MS, Lawrentschuk N, Francis RJ et al (2020) Prostate-specific membrane antigen PET-CT in patients with high-risk prostate cancer before curative-intent surgery or radiotherapy (proPSMA): a prospective, randomised, multicentre study. Lancet 395(10231):1208–1216. https://doi.org/10.1016/S0140-6736(20)30314-7
7. Heidenreich A, Böhmer D (2016) Multimodale Therapie des lokal fortgeschrittenen Prostatakarzinoms. Urologe 55(3):333–344. https://doi.org/10.1007/s00120-016-0046-0
8. Preisser F, Gandaglia G, Arad F et al (2021) Association of neurovascular bundle preservation with oncological outcomes in patients with high-risk prostate cancer. Prostate Cancer Prostatic Dis 24(1):193–201. https://doi.org/10.1038/s41391-020-00266-4
9. Tilki D, Chen MH, Wu J et al (2019) Surgery vs radiotherapy in the management of biopsy gleason score 9–10 prostate cancer and the risk of mortality. JAMA Oncol 5(2):213–220. https://doi.org/10.1001/jamaoncol.2018.4836
10. Kishan AU, Karnes RJ, Romero T et al (2021) Comparison of multimodal therapies and outcomes among patients with high-risk prostate cancer with adverse clinicopathologic features. JAMA Netw Open 4(7):e2115312. https://doi.org/10.1001/jamanetworkopen.2021.15312
11. Tilki D, Chen MH, Wu J et al (2021) Adjuvant versus early salvage radiation therapy for men at high risk for recurrence following radical prostatectomy for prostate cancer and the risk of death. JCO 39(20):2284–2293. https://doi.org/10.1200/JCO.20.03714
12. Tilki D, Chen MH, Wu J, Huland H, Graefen M, D'Amico AV (2022) Adjuvant versus early salvage radiation therapy after radical prostatectomy for pN1 prostate cancer and the risk of death. JCO 40(20):2186–2192. https://doi.org/10.1200/JCO.21.02800
13. Hoeh B, Preisser F, Wenzel M et al (2022) Feasibility and outcome of radical prostatectomy following inductive neoadjuvant therapy in patients with suspicion of rectal infiltration. Urol Oncol 40(2):59.e7–59.e12. https://doi.org/10.1016/j.urolonc.2021.07.028
14. Devos G, Tosco L, Baldewijns M et al (2022) ARNEO: a randomized phase II trial of neoadjuvant degarelix with or without apalutamide prior to radical prostatectomy for high-risk prostate cancer. Eur Urol. https://doi.org/10.1016/j.eururo.2022.09.009