

Unfallchirurg 2021 · 124 (Suppl 1):S12–S13
<https://doi.org/10.1007/s00113-021-01021-7>
Online publiziert: 11. Juni 2021
© Springer Medizin Verlag GmbH, ein Teil von
Springer Nature 2021



Redaktion „Der Unfallchirurg“

Springer Medizin Verlag GmbH, Heidelberg, Deutschland

Erratum zu: 60/w – Stolpersturz auf das linke Handgelenk

Vorbereitung auf die Facharztprüfung – Fall 4

Erratum zu:

Unfallchirurg 2020

<https://doi.org/10.1007/s00113-020-00870-y>

In der ursprünglichen Publikation des genannten Beitrags kam es in **Abb. 3** leider zu einer fehlerhaften Beschriftung. Im oberen rechten Teil der Abbildung muss es unter dislozierte, instabil/nicht retinierbare distale Radiusfraktur heißen „intraartikulär B/C“.

Wir bitten, die korrigierte Abbildung zu beachten, und entschuldigen uns für den Fehler.

Korrespondenzadresse

Redaktion „Der Unfallchirurg“

Springer Medizin Verlag GmbH
Tiergartenstr. 17, 69121 Heidelberg,
Deutschland
anna.sittig@springer.com

Literatur

1. AWMF Leitlinie Nr. 012–015 (S2e), Letztes Bearbeitungsdatum 10. Febr. 2015 Gültig bis 09.02.2019, aktuell in Überarbeitung: https://www.awmf.org/uploads/tx_szleitlinien/012-015l_S2e_Distale_Radiusfraktur_2015-02-abgelaufen.pdf

Die Online-Version des Originalartikels ist unter <https://doi.org/10.1007/s00113-020-00870-y> zu finden.

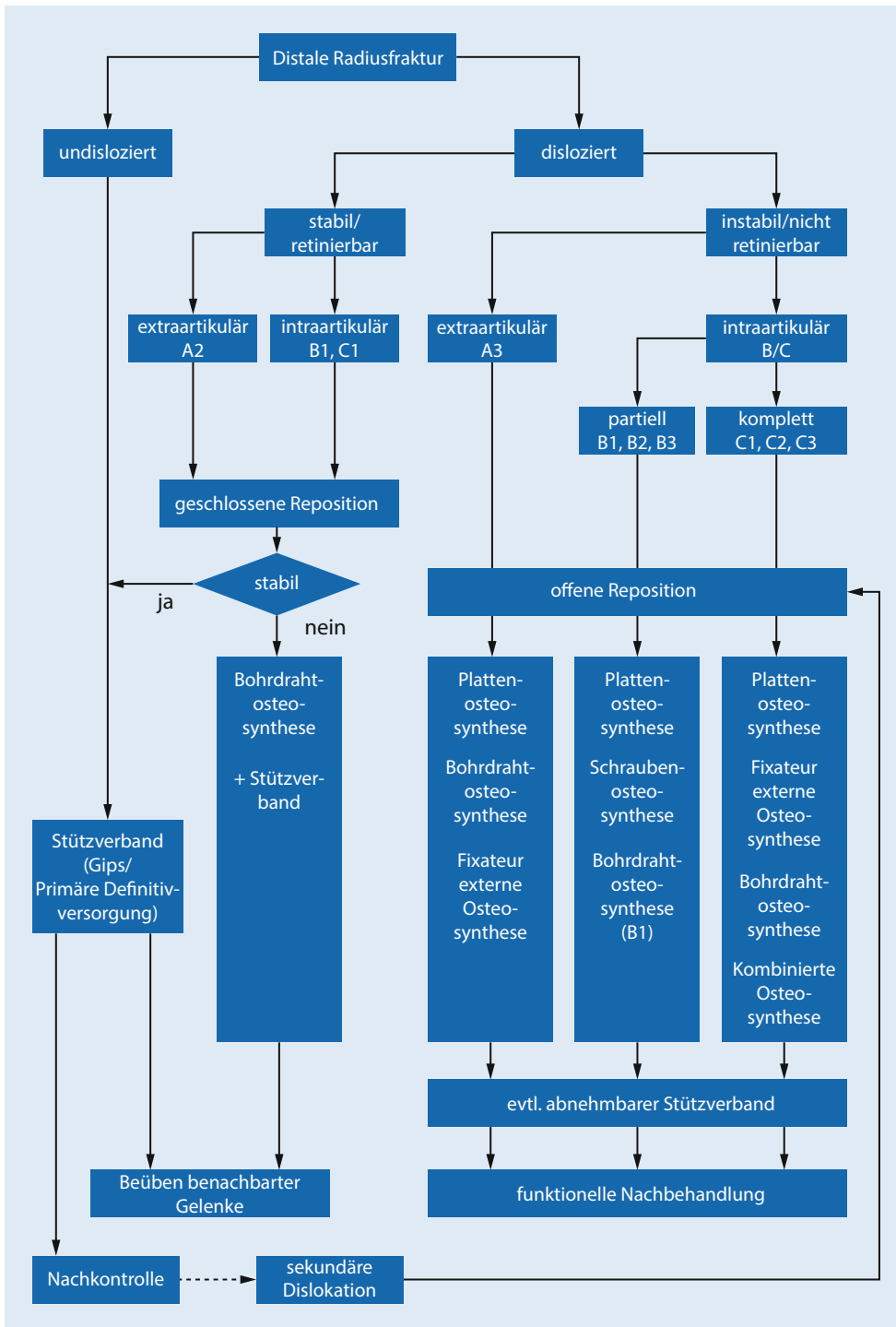


Abb. 3 ▲ Algorithmus der Leitlinie der Arbeitsgemeinschaft der Wissenschaftlichen Medizinischen Fachgesellschaften [1]