



# Merkelzellkarzinom: kutane Manifestation einer hochmalignen Prä-/pro-B-Zell-Neoplasie?

## Neues Konzept zum zellulären Ursprung des Merkelzellkarzinoms

Das Merkelzellkarzinom (MZK) wurde erstmals 1972 von Cyril Toker [1] als trabekuläres Karzinom der Haut beschrieben. Durch den einige Jahre später erfolgten elektronenmikroskopischen Nachweis neuroendokriner Granula in diesen trabekulären Karzinomen [2–4] gingen die Autoren dieser Studien davon aus, dass diese Karzinome ihren zellulären Ursprung von den Merkelzellen der Haut nehmen könnten. Mit dem daraufhin erfolgten immunhistochemischen Nachweis der Expression neuroendokriner und epithelialer Differenzierungsmarker glaubte man, diesen Eindruck bestätigt zu sehen [5, 6], und dementsprechend wurde der Begriff des Merkelzellkarzinoms (MZK) verwendet.

MZK sind hochmaligne Tumoren der Haut, die v. a. bei älteren oder immunsupprimierten Patienten auftreten. Das 5-Jahres-Überleben des lymphknoten- und fernmetastasierten MZK ist niedrig [7]. Trotz teils aggressiver chemo- und radiotherapeutischer Behandlungsansätze beträgt die mediane Lebenserwartung aufgrund von frühzeitigen Rezidiven nur 29 Monate [8]. Die chirurgische Exzision des Primärtumors und befallener Lymphknoten in Kombination mit adjuvanter Bestrahlung gilt als aussichtsreichste Therapieform [9, 10]. Sehr Erfolg versprechende Ergebnisse zeigen v. a. aktuelle Studien zur MZK-Behandlung mit

immunmodellierenden Medikamenten [11, 12].

Obwohl es sich bei MZK um relativ seltene Tumoren handelt, ist sowohl in Europa als auch in den USA ein deutlicher Anstieg der Inzidenz des MZK zu beobachten. So hat sich die Inzidenz des MZK in den Niederlanden bis 2007 verdoppelt [13] und in den USA verdreifacht [14]. Etwa 80 % der MZK sind assoziiert mit dem Merkelzell-Polyomavirus (MCPyV), das 2008 identifiziert wurde [15]. Die übrigen 20 % der MZK sind MCPyV-negativ und zeichnen sich durch charakteristische UV-assoziierte Schäden auf genomischer Ebene aus [16, 17].

### » Etwa 80 % der Merkelzellkarzinome sind assoziiert mit dem Merkelzell-Polyomavirus

Histologisch handelt es sich bei den MZK um eine heterogene Gruppe von 3 sehr unterschiedlichen Typen. Neben dem bereits eingangs erwähnten trabekulären Typ (ca. 5–10 %) des MZK unterscheidet man den intermediären (ca. 85–90 %) und kleinzelligen Typ des MZK (ca. 5–10 %). Der intermediäre Typ, der histomorphologisch, d. h. nicht ohne Immunhistochemie, von einem Non-Hodgkin-Lymphom zu unterscheiden ist, wächst genauso wie der weitaus seltenere kleinzellige Typ tief dermal,

häufig perivaskulär gelegen, teils tief bis in das subkutane Fettgewebe hinein. Es ist wichtig zu erwähnen, dass diese Typen des MZK zumeist die papilläre Dermis, die Epidermis und die Adnexstrukturen aussparen, also insbesondere die Strukturen, in denen Merkelzellen anzutreffen sind [18].

Mittlerweile gilt die Theorie, dass MZK ihren zellulären Ursprung in den Merkelzellen haben, als weitgehend überholt. Nachfolgend sollen die derzeit verschiedenen Theorien zur Ursprungszelle des MZK diskutiert werden. Außer den Merkelzellen werden derzeit epidermale bzw. dermale Stammzellen und frühe B-Zellen als Zellpool diskutiert, aus denen sich möglicherweise MZK ableiten können. In dieser Arbeit liegt der Schwerpunkt auf der kürzlich von uns formulierten Hypothese, dass MZK sich von Prä-/pro-B-Zellen ableiten. Die Kombination der Kenntnis des zellulären Ursprungs und der jüngst charakterisierten Ätiologie der Mehrheit der MZK, d. h. des MCPyV, stellen eine wesentliche Grundlage einer nachhaltig erfolgreichen, zielgerichteten und effektiven Behandlung dieser hochgradig malignen Hauterkrankung dar.

### Merkelzell-Polyomavirus

Einer der wesentlichsten Beiträge, der grundlegend das Verständnis zur Ätio-

Hier steht eine Anzeige.



logie und Pathogenese des MZK verändert hat, wurde im Jahr 2008 von der Arbeitsgruppe von Yuan Chang und Patrick Moore an der Universität Pittsburgh, USA, publiziert [15]. Mit der Identifikation eines neuen humanen Polyomavirus, das konsequenterweise Merkelzell-Polyomavirus (MCPyV) genannt wurde, gelang zum ersten Mal der Nachweis der genomischen Integration eines humanen Polyomavirus in humane Tumor-DNA. Polyomaviren sind kleine doppelsträngige DNA-Viren, die in heterologen tierexperimentellen Modellen ein breites Spektrum maligner Tumoren induzieren können. Sowohl die Integration der MCPyV-DNA als auch der kurz darauf erfolgte Nachweis tumorspezifischer funktioneller Mutationen des „large T antigens“ (LTag), eines viralen Onkogens des MCPyV, legten eine wichtige funktionale Relevanz in der Ätiologie und Pathogenese des MZK nahe [15, 19]. Eine Vielzahl an Folgestudien hat die Assoziation von MCPyV in ca. 80 % der MZK bestätigt (z. B. [20–22]). Im Jahr 2012 wurde das MCPyV von der International Agency of Cancer Research (IACR) als Karzinogen der Klasse 2A eingestuft [23]. Experimentelle Knock-down-Versuche haben mittlerweile die funktionelle Abhängigkeit der MZK vom LTag gezeigt [24].

## Theorien zum zellulären Ursprung des Merkelzellkarzinoms

### „Out of Merkel cell“-Hypothese: Herkunft Merkelzelle?

Ultrastrukturell lassen sich sowohl in Merkelzellen als auch MZK neuroendokrine Granula nachweisen [2–4]. Darüber hinaus weisen sowohl Merkelzellen als auch MZK immunhistochemisch neuroendokrine (Synaptophysin, Chromogranin A und CD56) und epitheliale (Zytokeratine, CK20) Proteinexpression auf (Abb. 1). Der typische punktförmige perinukleäre immunhistochemische Nachweis von Zytokeratin 20 (CK20)-Expression gilt als nahezu pathognomonisch für die Diagnose eines MZK. Auch im Kontext klinischer Eigenheiten des MZK und histologischer Studien wurde lange Zeit davon ausgegangen, dass

Merkelzellen den zellulären Ursprung des MZK darstellen.

Allerdings sind in den letzten Jahren an dieser Hypothese erhebliche Zweifel entstanden. Diese gründen sich v. a. auf dem fehlenden Nachweis des MCPyV in den nicht proliferierenden, postmitotischen Merkelzellen [18, 25]. Auch ist immunhistochemisch der Nachweis einer MCPyV-Expression nur in MCPyV-positiven MZK zu führen, aber nicht in Merkelzellen oder anderen kutanen Zellkompartimenten ([18], eigene unpublizierte Daten). Darüber hinaus lässt sich in der spezifischen MCPyV-DNA-Fluoreszenz-in situ-Hybridisierung (FISH) keine Virus-DNA in Merkelzellen nachweisen (eigene unpublizierte Daten).

Kürzlich wurde unter Verwendung von 2 unterschiedlichen transgenen Mausmodellen gezeigt, dass das onkogene „small T antigen“ (sTag) des MCPyV nicht zur Induktion von MZK in diesen Modellen führt [26, 27]. Das Fehlen eines malignen Phänotyps der Merkelzellen in diesen transgenen Mausmodellen spricht sehr deutlich gegen die Merkelzelle als zellulären Ursprung des MZK.

Hinzu kommen aber auch deutliche Unterschiede in der Genexpression der MZK und Merkelzellen: Gene, die in MZK häufig exprimiert werden, wie z. B. *KIT*, *PAX-5*, *TdT* und *BCL-2*, werden nicht in Merkelzellen nachgewiesen.

### » Die Merkelzelle ist mit sehr hoher Wahrscheinlichkeit nicht die Ursprungszelle des Merkelzellkarzinoms

Eines der wichtigsten Argumente, das die Merkelzelle als Ursprungszelle des MZK infrage stellt, ist die räumliche Trennung der überwiegenden Mehrzahl (>95 %) der MZK und der Merkelzellen. MZK sind v. a. in der tiefen Dermis bzw. im subkutanen Fettgewebe anzutreffen und somit räumlich deutlich von den Merkelzellen der epidermalen/dermalen Junctionszone entfernt. Auch die histomorphologische Diversität der MZK, die neben dem intermediären, kleinzelligen und trabekulären Typ auch sog. Mischtypen kennt, lässt sich mit der Merkelzelle

als mögliche Ursprungszelle der MZK nicht erklären.

## (Epi)dermale Stammzellhypothese

Die oben genannte histomorphologische Diversität der MZK könnte möglicherweise erklärt werden, wenn man davon ausginge, dass dermale und epidermale Stammzellen die Ursprungszelle des MZK darstellen. Im Gegensatz zu den postmitotischen Merkelzellen besitzen diese die Möglichkeit zur Reproduktion und Differenzierung. Letztere würde insbesondere die histologische Heterogenität der MZK erklären können. Die Argumente, die für dermale oder epidermale Stammzellen als Ursprungszelle des MZK sprechen, sind eine Anzahl von Proteinen, die sowohl in MZK als auch in (epi)dermalen Stammzellen exprimiert werden. Als Beispiele hierfür sind Neurofilament, Synaptophysin, neuronenspezifische Enolase und Zytokeratin 14 zu nennen [28]. Die Expression dieser Proteine ist jedoch oftmals sehr variabel.

Entsprechend der (epi)dermalen Stammzellhypothese könnten MZK durch die Infektion von (epi)dermalen Stammzellen mit MCPyV entstehen, was in einigen Fällen zur malignen Transformation in ein MZK führen könnte. Hierzu im Widerspruch stehen kürzlich publizierte Ergebnisse von Ex-vitro-Zellkulturexperimenten, bei denen dermale Stammzellen nur selten von MCPyV infiziert werden konnten. Laut dieser In-vitro-Studie lassen sich v. a. Fibroblasten mit MCPyV infizieren und bieten sich somit als ein In-vitro-Modell an [29]. In diesem Kontext ist es wichtig zu betonen, dass in dermalen Fibroblasten – auch im Randgebiet MCPyV-positiver MZK – sich sowohl immunhistochemisch als auch unter Zuhilfenahme der MCPyV-DNA-FISH kein MCPyV nachweisen lässt (eigene unpublizierte Daten).

## „Prä-/pro-B-Zell“-Hypothese: B-Vorläuferzellen als zellulärer Ursprung der Merkelzellkarzinome

Sowohl der morphologisch blastäre Phänotyp als auch das immunhistochemische Expressionsmuster (TdT-, PAX-5- und CD56-Expression) können da-

zu führen, dass v. a. der intermediäre Typ der MZK mit kutanen Manifestationen lymphoproliferativer Neoplasien verwechselt wird [30, 31]. Buresh et al. [32] etwa berichteten von einem MZK mit blastärem Phänotyp und TdT-Expression, einem frühen B-Zell-Marker. Eine anschließende Analyse von 26 primären MZK zeigte eine Prävalenz von TdT in 73 % aller Fälle [32]. Dong et al. [33] hingegen fanden den B-Zell-spezifischen Aktivierungsfaktor PAX-5 in nahezu allen untersuchten MZK exprimiert. So ist es nicht erstaunlich, dass dieser bekannte diagnostische Fallstrick gelegentlich dazu führt, dass MZK zur referenzpathologischen Begutachtung an Konsultationszentren maligner Lymphome vorgelegt werden.

In nicht-neoplastischen Zellen wird die spezifische Koexpression von PAX-5 und TdT v. a. in Prä-/pro-B-Zellen beschrieben. PAX5- und TdT-Koexpression in malignen Neoplasien wird bei der akuten lymphatischen Leukämie (ALL) gefunden. Auf der Grundlage dieser in der Literatur beschriebenen häufigen Koexpression früher B-Zell-spezifischer Differenzierungsmarker in MZK und auf der Basis eigener Untersuchungen haben wir 2013 die Hypothese formuliert, dass der zelluläre Ursprung der MZK in den Prä-/pro-B-Zellen liegt [34]. Hierbei wird davon ausgegangen, dass der Zeitpunkt in der frühen B-Zell-Entwicklung, in dem die MCPyV-Infektion stattfindet, sowohl den Phänotyp als auch das entsprechende B-Zell-Expressionsprofil des MZK bestimmt. MCPyV infiziert und transformiert die Prä-/pro-B-Zellen und induziert so mutmaßlich die Expression der Zytokeratine und den neuroendokrinen Phänotyp.

Mit diesem Modell könnten der intermediäre und kleinzellige Phänotyp des MZK erklärt werden, da entsprechende Zelltypen auch in den unterschiedlichen Phasen der Prä-/pro-B-Zelle gefunden werden. In eigenen Untersuchungen an 21 MZK konnten wir zum einen die PAX5- und TdT-Expression in den MZK bestätigen. Hierbei sind wir davon ausgegangen, dass das Ausmaß der TdT- und PAX5-Expression das Entwicklungsstadium der Prä-/pro-B-Zelle widerspiegelt (Abb. 1). Darüber hi-

Hautarzt 2017 · 68:204–210 DOI 10.1007/s00105-017-3945-0  
© Der/die Autor(en) 2017. Dieser Artikel ist eine Open-Access-Publikation.

C. M. Sauer · E. Chteinberg · D. Rennspiess · A. K. Kurz · A. zur Hausen

## Merkelzellkarzinom: kutane Manifestation einer hochmalignen Prä-/pro-B-Zell-Neoplasie? Neues Konzept zum zellulären Ursprung des Merkelzellkarzinoms

### Zusammenfassung

Das Merkelzellkarzinom (MZK) ist eine relativ seltene, jedoch hochmaligne neoplastische Proliferation der Haut, die v. a. bei älteren und immunsupprimierten Patienten vorkommt. Die Identifizierung des Merkelzell-Polyomavirus (MCPyV) 2008 hat das Verständnis der Ätiopathogenese des MZK grundlegend verändert. Etwa 80 % der MZK sind MCPyV-positiv, und das Virus ist zumeist klonal in die Tumor-DNA integriert. Die kürzlich veröffentlichten Ergebnisse klinischer Studien zur Blockade des „PD-1 immune checkpoint pathway“ sind vielversprechend für zukünftige Therapieoptionen des MZK. Trotz dieser grundlegenden Erkenntnisgewinne bleibt der zelluläre Ursprung des MZK bis heute unbekannt. Aufgrund der Histologie, Genexpression und molekularer Analysen haben wir kürzlich die Hypothese formuliert, dass MZK ihren zellulären Ursprung in Prä-

/pro-B-Zellen nehmen. In dieser Arbeit werden die derzeitigen Konzepte zum zellulären Ursprung des MZK diskutiert, d. h. die Merkelzelle, die (epi)dermale Stammzelle und die Prä-/pro-B-Zelle. Der Fokus dieser Arbeit liegt auf dem Konzept der Prä-/pro-B-Zellen als zellulärer Ursprung der MZK, da dieses – nach Meinung der Autoren – möglicherweise auch als Grundlage dienen könnte zum besseren Verständnis anderer kleinzelliger Tumoren unbekanntem zellulären Ursprungs, z. B. kleinzellige Karzinome der Lunge, und anderer anatomischer Lokalisationen. Zudem eröffnet es möglicherweise neue Therapieoptionen für klinisch weit fortgeschrittene MZK.

### Schlüsselwörter

Zellulärer Ursprung · Hautneoplasien · B-Zelle · Histologie · Polyomavirus

## Merkel cell carcinoma: cutaneous manifestation of a highly malignant pre-/pro-B cell neoplasia? Novel concept about the cellular origin of Merkel cell carcinoma

### Abstract

Merkel cell carcinoma (MCC) is a relatively rare but highly malignant non-melanoma skin cancer of the elderly and immunosuppressed patients. The discovery of the Merkel cell polyomavirus (MCPyV) in 2008 significantly impacted the understanding of the etiopathogenesis of MCC. MCPyV is clonally integrated into the MCC genome and approximately 80% of MCC are MCPyV-positive. Recent results of clinical trials using blockade of the PD-1 immune modulatory pathway are promising for the future treatment of MCC. Despite this major progress of the past few years, the cellular origin of MCC still remains obscure. Based on histomorphology, gene expression profiling, and molecular analyses, we have recently hypothesized that MCC

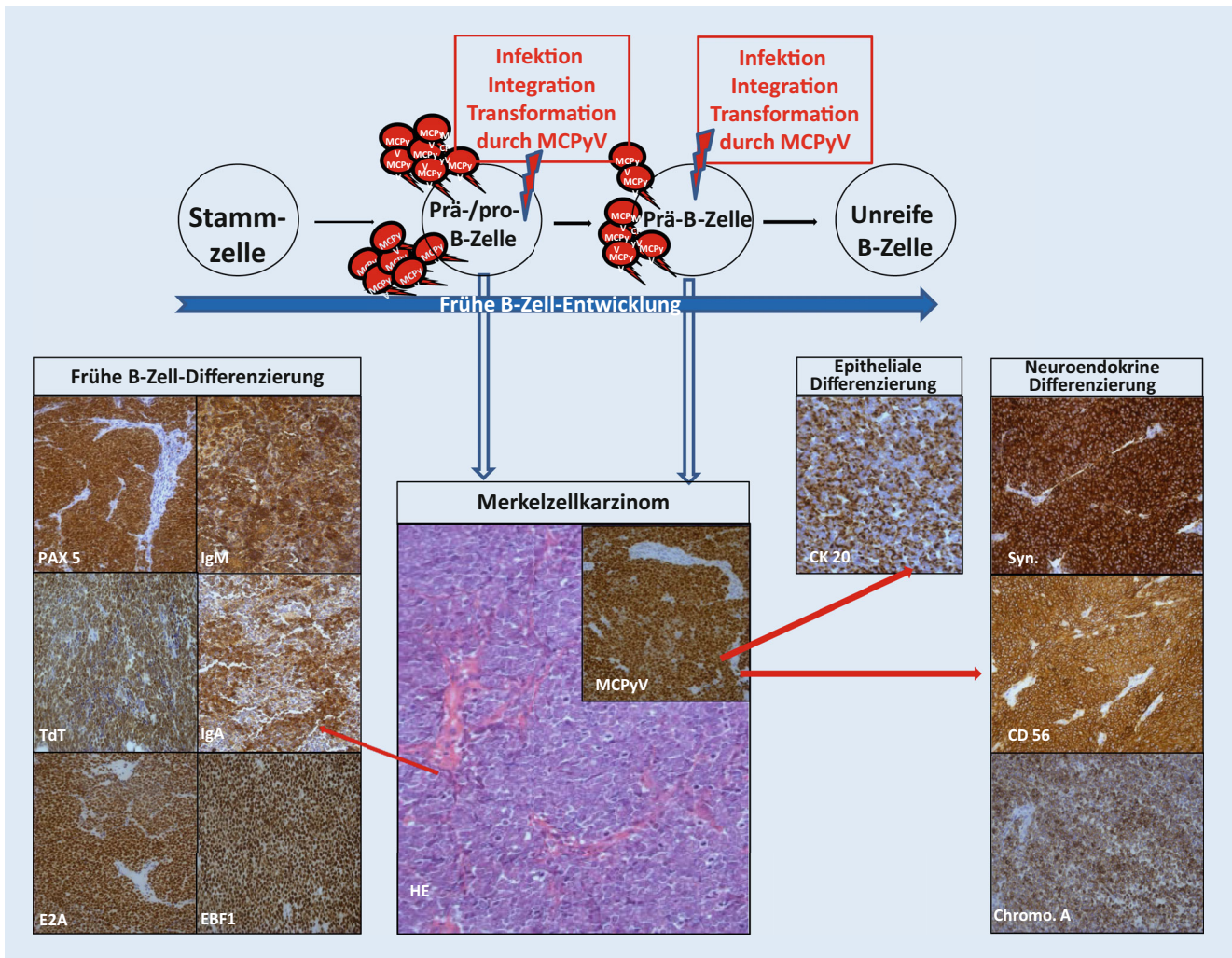
originates from pre-/pro-B cells. Here we review putative cells of MCC, including Merkel cells, (epi-)dermal stem cells, and pro-/pre-B cells. In the present work, the focus is on the concept of pre-/pro-B cells as the cellular origin of MCC, which might also impact the understanding of other human small cell malignancies of unknown cellular origin, such as small cell carcinomas of the lung and other anatomical locations. In addition, this concept might pave the way for novel treatment options, especially for advanced MCC.

### Keywords

Cellular origin · Skin neoplasms · B cells · Histology · Polyomavirus

naus wurden molekularagnostisch in 3 MZK Immunglobulin-Leichtkettenrestriktion und in 1 Fall Klonalität der schweren Kette nachgewiesen. Die Daten zur Immunglobulin-Leichtkettenrestriktion wurden bereits im darauffolgenden Jahr von einer japanischen Arbeitsgrup-

pe mittels RNA-in-situ-Hybridisierung bestätigt [35]. Bemerkenswert ist, dass die Prä-/pro-B-Zell-Differenzierung sowohl in MCPyV-positiven und MCPyV-negativen MZK gefunden wird [34, 35]. Hingegen wird die Immunglobulin-Leichtkettenrestriktion nur in MCPyV-



**Abb. 1** ▲ Schema zur Prä-/pro-B-Zell-Hypothese als zellulärer Ursprung des Merkelzellkarzinoms (MZK). Das MZK weist eine trilineäre Differenzierung auf. Der Prä-/pro-B-Zell-Hypothese zufolge spiegelt die frühe B-Zell-Differenzierung (z. B. PAX 5, TdT, IgM, IgA, E2A, EBF-1) das Expressionsmuster der Ursprungszelle, d. h. einer Prä-/pro-B-Zelle, wider. Die epitheliale und neuroendokrine Differenzierung können möglicherweise in Folge der MCPyV (Merkelzell-Polyomavirus)-Infektion, -Integration oder Transformation interpretiert werden

positiven MZK nachgewiesen [35]. In unserer Testreihe von 21 MZK konnten wir bei fast allen MZK eine Expression der einen oder anderen Ig-Klasse oder Ig-Bestandteile feststellen. So wurde in etwa der Hälfte aller MZK IgA, IgG und Ig-λ nachgewiesen. In geringerer Frequenz konnte auch Ig-κ und IgM detektiert werden [34]. Interessanterweise konnten wir keine Expression von Ig-κ oder -λ in MCPyV-negativen MZK feststellen. Das könnte von klinischer Relevanz sein, da Paulson et al. [38] in einer unabhängigen Studie Ig-Expression von MZK mit einer günstigeren klinischen Prognose korrelieren konnten.

Im Laufe der Jahre wurde die Liste der Prä-/pro-B-Zell-Marker, deren spezifische Expression im MZK nachgewiesen wurde, stets länger. Kürzlich konnten wir die Proteinexpression von „early B cell factor 1“ (EBF-1) und E2A in der Mehrzahl der MZK nachweisen (eigene unpublizierte Daten). Alle diese Faktoren sind frühe B-Zell Marker und insbesondere in der Kombination in hohem Maße spezifisch. Nennenswert ist außerdem, dass einige dieser Faktoren, wie etwa PAX-5 und EBF-1, essenziell für das Überleben und die Integrität von B-Zellen sind [36, 37]. Dies legt den Schluss nahe, dass ihre Expression von einiger biologischer Bedeutung für die Integrität und Viabi-

lität des MZK ist. Allerdings fehlen zum jetzigen Zeitpunkt noch In-vitro-Versuche, um die Abhängigkeit des MZK von B-Zell-Faktoren zu bestätigen.

Die Expression und Mutation von diversen Immunglobulinen (IgA, IgG, IgM) und Immunglobulinketten (Ig-κ und Ig-λ) ist eines der stärksten Argumenten die für die Prä-/pro-B-Zell-Hypothese sprechen. Die Expression, Mutation und das Rearrangement von Ig ist sehr ungewöhnlich für ein Karzinom, zumal für einen Hautkrebs.

Die mögliche klinische Relevanz der Expression von B-Zell-Markern wird durch weitere klinische Studien untermauert. Verhaegen et al. [39] konnten

2014 die Abhängigkeit von MZK von „B-cell lymphoma 2“ (BCL-2) nachweisen. Knock-down von Mitgliedern der bcl-2-Genfamilie führte zu einer Verminderung der Viabilität und Apoptose in einem Großteil der untersuchten MZK-Zelllinien. Ein noch eindrucksvolleres Ergebnis konnten die Autoren mit dem pan-bcl-2-Inhibitor ABT-263 zeigen. Nicht nur wurde eine nachhaltige Wachstumshemmung in 10 von 11 Zelllinien erreicht, sondern es wurde auch Apoptose induziert. Diese Ergebnisse konnten auch in einem Maus-Xenograft Model mit einer repräsentativen MZK-Zelllinie bestätigt werden [39].

Darüber hinaus erweist sich das Ergebnis einer kürzlich publizierten Fallkassistik in diesem Zusammenhang als sehr interessant: Shiver et al. [40] berichten über eine eindrucksvolle klinische Remission eines metastasierten MZK unter Verwendung des PI3K- $\delta$ -Inhibitors Idelalisib, der v. a. Verwendung bei B-Zell-Non-Hodgkin-Lymphomen findet.

## » Eine Vielzahl von Faktoren spricht für Prä-/pro-B-Zellen als Ursprungszelle des Merkelzellkarzinoms

Zusammenfassend kann festgehalten werden, dass eine Vielzahl von Faktoren für Prä-/pro-B-Zellen als Ursprungszelle des MZK spricht. Die durch uns formulierte Hypothese schlägt eine neuartige Betrachtung des zellulären Ursprungs der MZK vor. Diese betrachtet eine Prä-/pro-B-Zelle als Ausgangspunkt des MZK. Durch MCPyV-Infektion und Integration wird eine Prä-/pro-B-Zelle transformiert (Abb. 1), die dann insbesondere bei immunkompromittierten und älteren Patienten zu einem klinisch manifesten MZK führen kann. Da die MCPyV-negativen MZK mit Ausnahme des Immunglobulinnachweises ebenfalls diese Prä-/pro-B-Zell-Differenzierung aufweisen, kann spekuliert werden, dass es zu der MCPyV-abhängigen Transformation alternative Transformationsursachen der Prä-/pro-B-Zellen geben muss, die zu einem vergleichbaren malignen Phänotyp eines MZK führen. Dies ist

auch insbesondere hinsichtlich der Herkunft kleinzelliger Karzinome anderer anatomischer Lokalisationen (z. B. kleinzelliges Lungenkarzinom) von Interesse, da auch hier der zelluläre Ursprung unbekannt ist und möglicherweise in frühen B-Zellen (z. B. Prä-/pro-B-Zellen) zu finden ist.

## Fazit für die Praxis

- Der zelluläre Ursprung des Merkelzellkarzinoms ist unbekannt.
- Derzeitige Konzepte zum zellulären Ursprung des Merkelzellkarzinoms umfassen die Merkelzelle, eine (epi)dermale Stammzelle oder eine frühe B-Zelle.
- Auf der Basis der Prä-/pro-B-Zell-Hypothese können sowohl mikroanatomische und morphologische Eigenschaften als auch Genexpressionsmuster des Merkelzellkarzinoms erklärt werden.
- Die Identifizierung des zellulären Ursprungs und somit die Klassifikation des Merkelzellkarzinoms kann neue therapeutische Möglichkeiten eröffnen.

## Korrespondenzadresse

**Prof. Dr. A. zur Hausen**  
Department of Pathology, GROW-School for Oncology & Developmental Biology, Maastricht University Medical Centre  
P. Debyelaan 25, 6229 HX Maastricht, Netherlands  
axel.zurhausen@mumc.nl

Open access funding provided by Maastricht University Medical Center (UMC+).

## Einhaltung ethischer Richtlinien

**Interessenkonflikt.** C.M. Sauer, E. Chteinberg, D. Rennspiess, A.K. Kurz und A. zur Hausen geben an, dass kein Interessenkonflikt besteht.

Dieser Beitrag beinhaltet keine von den Autoren durchgeführten Studien an Menschen oder Tieren.

**Open Access** Dieser Artikel wird unter der Creative Commons Namensnennung 4.0 International Lizenz (<http://creativecommons.org/licenses/by/4.0/deed.de>) veröffentlicht, welche die Nutzung, Vervielfältigung, Bearbeitung, Verbreitung und Wiedergabe in jeglichem Medium und Format erlaubt, sofern Sie den/die ursprünglichen Autor(en) und die Quelle ordnungsgemäß nennen, einen Link zur Creative Com-

mons Lizenz beifügen und angeben, ob Änderungen vorgenommen wurden.

## Literatur

1. Toker C (1972) Trabecular carcinoma of the skin. Arch Dermatol 105:107–110
2. Tang CK, Toker C (1978) Trabecular carcinoma of the skin: an ultrastructural study. Cancer 42:2311–2321
3. Sibley RK, Rosai J, Foucar E, Dehner LP, Bosl G (1980) Neuroendocrine (Merkel cell) carcinoma of the skin. A histologic and ultrastructural study of two cases. Am J Surg Pathol 4:211–221
4. De Wolff-Peeters C, Marien K, Mebis J, Desmet V (1980) A cutaneous APUDoma or Merkel cell tumor? A morphologically recognizable tumor with a biological and histological malignant aspect in contrast with its clinical behavior. Cancer 46:1810–1816
5. Drijkoningen M, de Wolf-Peeters C, van Limbergen E, Desmet V (1986) Merkel cell tumor of the skin: an immunohistochemical study. Hum Pathol 17:301–307
6. Moll, Lowe A, Laufer J, Franke WW (1992) Cytokeratin 20 in human carcinomas: a new histodiagnostic marker detected by monoclonal antibodies. Am J Pathol 140:427–447
7. Kleffner F, Schürholz J, Burckhardt S, Mauch C, Schlaak M (2014) Merkel cell carcinoma. Hautarzt 65(9):823–830
8. Soult MC, Feliberti EC, Silverberg ML, Perry RR (2012) Merkel cell carcinoma: high recurrence rate despite aggressive treatment. J Surg Res 177:75–80
9. Foote M, Harvey J, Porceddu S, Dickie G, Hewitt S, Colquist S, Zarate D, Poulsen M (2010) Effect of radiotherapy dose and volume on relapse in Merkel cell cancer of the skin. Int J Radiat Oncol Biol Phys 77:677–684
10. Fields RC, Busam KJ, Chou JF et al (2012) Recurrence after complete resection and selective use of adjuvant therapy for stage I through III Merkel cell carcinoma. Cancer 118:3311–3320
11. Nghiem PT, Bhatia S, Lipson EJ, Kudchadkar RR, Miller NJ, Annamalai L et al (2016) PD-1 blockade with pembrolizumab in advanced Merkel-cell carcinoma. N Engl J Med 374:2542–2552
12. Kaufman HL, Russell J, Hamid O, Bhatia S, Terheyden P, D'Angelo SP et al (2016) Avelumab in patients with chemotherapy-refractory metastatic Merkel cell carcinoma: a multicentre, single-group, open-label, phase 2 trial. Lancet Oncol 17:1374–1385
13. Reichgelt BA, Visser O (2011) Epidemiology and survival of Merkel cell carcinoma in the Netherlands. A population-based study of 808 cases in 1993–2007. Eur J Cancer 47:579–585
14. Fitzgerald TL, Dennis S, Kachare SD, Vohra NA, Wong JH, Zervos EE (2015) Dramatic increase in the incidence and mortality from Merkel cell carcinoma in the United States. Am Surg 81:802–806
15. Feng H, Shuda M, Chang Y, Moore PS (2008) Clonal integration of a polyomavirus in human Merkel cell carcinoma. Science 319:1096–1100
16. Harms PW, Vats P, Verhaegen ME, Robinson DR, Wu YM, Dhanasekaran SM et al (2015) The distinctive mutational spectra of polyomavirus-negative Merkel cell carcinoma. Cancer Res 75:3720–3727
17. Wong SQ, Waldeck K, Vergara IA, Schröder J, Madore J, Wilmott JS et al (2015) UV-associated

- mutations underlie the etiology of MCV-negative Merkel cell carcinomas. *Cancer Res* 75:5228–5234
18. Tilling T, Moll I (2012) Which are the cells of origin in Merkel cell carcinoma? *J Skin Cancer* 2012:680410
  19. Shuda M, Feng H, Kwun HJ, Rosen ST, Gjoerup O, Moore PS, Chang Y (2008) T antigen mutations are a human tumor-specific signature for Merkel cell polyomavirus. *Proc Natl Acad Sci U S A* 105:16272–16277
  20. Kassem A, Schöpf A, Diaz C, Weyers W, Stickeler E, Werner M, Zur Hausen A (2008) Frequent detection of Merkel cell polyomavirus in human Merkel cell carcinomas and identification of a unique deletion in the VP1 gene. *Cancer Res* 68:5009–5013
  21. Foulongne V, Kluger N, Dereure O, Brieu N, Guillot B, Segondy M (2008) Merkel cell polyomavirus and Merkel cell carcinoma, France. *Emerging Infect Dis* 14:1491–1493
  22. Becker JC, Houben R, Ugurel S, Trefzer U, Pöhler C, Schrama D (2009) MC polyomavirus is frequently present in Merkel cell carcinoma of European patients. *J Invest Dermatol* 129:248–250
  23. Bouvard V, Baan RA, Grosse Y, Lauby-Secretan B, El Ghissassi F, Benbrahim-Tallaa L, Guha N, Straif K, WHO International Agency for Research on Cancer Monograph Working Group (2012) Carcinogenicity of malaria and of some polyomaviruses. *Lancet Oncol* 13:339–340
  24. Houben R, Shuda M, Weinkam R, Schrama D, Feng H, Chang Y et al (2010) Merkel cell polyomavirus-infected Merkel cell carcinoma cells require expression of viral T antigens. *J Virol* 84:7064–7072
  25. Moll I, Zieger W, Schmelz M (1996) Proliferative Merkel cells were not detected in human skin. *Arch Dermatol Res* 288:184–187
  26. Verhaegen ME, Mangelberger D, Harms PW, Vozheiko TD, Weick JW, Wilbert DM et al (2015) Merkel cell polyomavirus small T antigen is oncogenic in transgenic mice. *J Invest Dermatol* 135:1415–1424
  27. Shuda M, Guastafierro A, Geng X, Shuda Y, Ostrowski SM, Lukianov S et al (2015) Merkel cell polyomavirus small T antigen induces cancer and embryonic Merkel cell proliferation in a transgenic mouse model. *PLOS ONE* 10:e0142329
  28. Visscher D, Cooper PH, Zarbo RJ, Crissman JD (1989) Cutaneous neuroendocrine (Merkel cell) carcinoma: an immunophenotypic, clinicopathologic, and flow cytometric study. *Mod Pathol* 2:331–338
  29. Liu W, Yang R, Payne AS, Schowalter RM, Spurgeon ME, Lambert PF et al (2016) Identifying the target cells and mechanisms of Merkel cell polyomavirus infection. *Cell Host Microbe* 19:775–787
  30. McNiff JM, Cowper SE, Lazova R, Subtil A, Glusac EJ (2005) CD56 staining in Merkel cell carcinoma and natural killer-cell lymphoma: magic bullet, diagnostic pitfall, or both? *J Cutan Pathol* 32:541–545
  31. Sur M, Al Ardatti H, Ross C, Alowami S (2007) TdT expression in Merkel cell carcinoma: potential diagnostic pitfall with blastic hematological malignancies and expanded immunohistochemical analysis. *Mod Pathol* 20:1113–1120
  32. Buresh CJ, Oliyai BR, Miller RT (2008) Reactivity with TdT in Merkel cell carcinoma: a potential diagnostic pitfall. *Am J Clin Pathol* 129:894–898
  33. Dong HY, Liu W, Cohen P et al (2005) B-cell specific activation protein encoded by the PAX-5 gene is commonly expressed in merkel cell carcinoma and small cell carcinomas. *Am J Surg Pathol* 29:687–692
  34. Zur Hausen A, Rennspiess D, Winnepenninckx V et al (2013) Early B-cell differentiation in Merkel cell carcinomas: clues to cellular ancestry. *Cancer Res* 73:4982–4987
  35. Murakami I, Takata K, Matsushita M, Nonaka D, Iwasaki T, Kuwamoto S et al (2014) Immunoglobulin expressions are only associated with MCPyV-positive Merkel cell carcinomas but not with MCPyV-negative ones: comparison of prognosis. *Am J Surg Pathol* 38:1627–1635
  36. Cobaleda C, Schebesta A, Delogu A et al (2007) Pax5: the guardian of B cell identity and function. *Nat Immunol* 8:463–470
  37. Greenbaum S, Zhuang Y (2002) Identification of E2A target genes in B lymphocyte development by using a gene tagging-based chromatin immunoprecipitation system. *Proc Natl Acad Sci USA* 99:15030–15035
  38. Paulson KG, Iyer JG, Tegeder AR et al (2011) Transcriptome-wide studies of merkel cell carcinoma and validation of intratumoral CD8+ lymphocyte invasion as an independent predictor of survival. *J Clin Oncol* 29:1539–1546
  39. Verhaegen ME, Mangelberger D, Weick JW et al (2014) Merkel cell carcinoma dependence on bcl-2 family members for survival. *J Invest Dermatol* 134:2241–2250
  40. Shiver MB, Mahmoud F, Gao L (2015) Response to Idelalisib in a patient with stage IV Merkel cell carcinoma. *N Engl J Med* 373:1580–1582

Hier steht eine Anzeige.