

Chirurg 2016 · 87:528
DOI 10.1007/s00104-016-0207-0
Online publiziert: 3. Juni 2016
© Springer-Verlag Berlin Heidelberg 2016



B. Geissler · E. Birk · M. Anthuber

Klinik für Allgemein-, Viszeral- und Transplantationschirurgie, Klinikum Augsburg, Augsburg, Deutschland

Erratum zu: 12-Jahres-Erfahrungen nach chirurgischer Versorgung von 286 paraösophagealen Hernien

Erratum zu:

Der Chirurg (2016) 87:233–240

doi 10.1007/s00104-015-0066-0

In der veröffentlichten Printversion des Beitrags ist die Legende zu **Abb. 4** leider unvollständig. Nachfolgend die Abbildung mit vollständiger Legende.

Wir bitten, den Fehler zu entschuldigen.

Die Redaktion

Korrespondenzadresse

Dr. B. Geissler

Klinik für Allgemein-, Viszeral- und Transplantationschirurgie, Klinikum Augsburg
Stenglinstraße 2, 86156 Augsburg, Deutschland
bernd.geissler@klinikum-augsburg.de

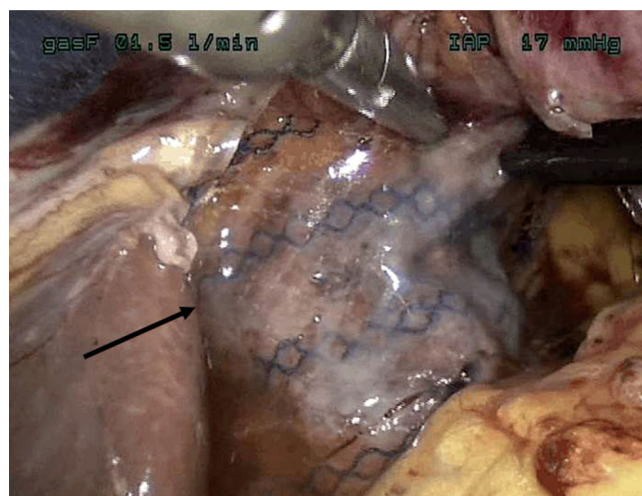


Abb. 4 ◀ Fixierung eines leichtgewichtigen Kunststoffnetzes (Pfeil) mit Fibrinkleber bei hinterer Hiato­plastik

Die Online-Version des Originalartikels ist unter doi:10.1007/s00104-015-0066-0 zu finden.