

Med Klin Intensivmed Notfmed 2017 · 112:759
<https://doi.org/10.1007/s00063-017-0380-z>
Online publiziert: 3. November 2017
© Springer Medizin Verlag GmbH 2017

D. Hempel¹ · R. Pfister² · G. Michels²

¹Klinik für Innere Medizin IV, Universitätsklinikum Jena, Jena, Deutschland

²Klinik III für Innere Medizin, Universität zu Köln, Köln, Deutschland



Correction: Strukturierte bettseitige Sonographie in der Intensivmedizin

Correction to:

Med Klin Intensivmed Notfmed 2017

<https://doi.org/10.1007/s00063-017-0366-x>

In **Abb. 6b** ist eine Beschriftung nicht korrekt. Bitte beachten Sie diese korrigierte Fassung.

Korrespondenzadresse

Prof. Dr. G. Michels

Klinik III für Innere Medizin, Universität zu Köln
Kerpener Str. 62, 50937 Köln, Deutschland
guido.michels@uk-koeln.de

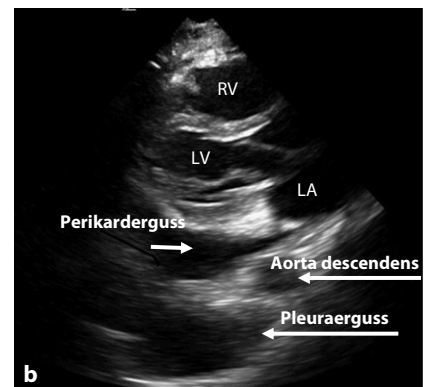


Abb. 6 ▲ b Perikarderguss ventral der Aorta descendens und Pleuraerguss dorsal der Aorta descendens in der parasternalen langen Achse

Die Online-Version des Originalartikels ist unter <https://doi.org/10.1007/s00063-017-0366-x> zu finden.