

Herz 2022 · 47:176
<https://doi.org/10.1007/s00059-022-05100-2>
Online publiziert: 8. März 2022
© The Author(s), under exclusive licence to
Springer Medizin Verlag GmbH, ein Teil von
Springer Nature 2022



Erratum zu: Diagnose und Behandlung der kardialen Amyloidose

Positionspapier der ESC Working Group on Myocardial and Pericardial Diseases 2021

Sabine Pankuweit¹ · Rolf Dörr²

¹Klinik für Innere Medizin – Kardiologie, Philipps-Universität Marburg, Marburg, Deutschland

²Praxisklinik Herz und Gefäße, Kardiologie • Angiologie • Radiologie • Nuklearmedizin, Akademische Lehrpraxisklinik, TU Dresden, Dresden, Deutschland

Erratum zu:

Herz 2021

<https://doi.org/10.1007/s00059-021-05085-4>

Im oben genannten Artikel wurde als **Abb. 2** versehentlich das falsche Bild veröffentlicht. Dies ist die korrekte **Abb. 2**:

Korrespondenzadresse

Prof. Dr. Sabine Pankuweit, PhD

Klinik für Innere Medizin – Kardiologie,
Philipps-Universität Marburg
Baldinger Str. 1, 35043 Marburg, Deutschland
pankuwei@staff.uni-marburg.de

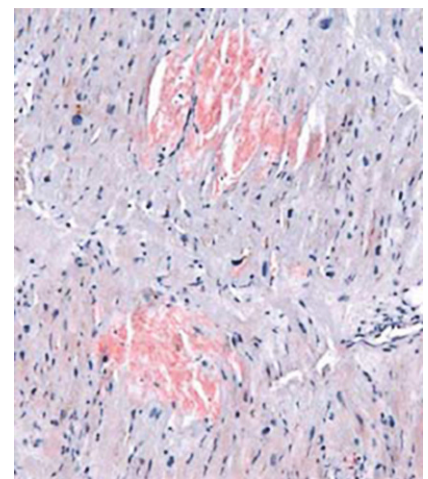


Abb. 2 ▲ Kongorotfärbung einer Transthyretinamyloidose (ATTR), fokal (*blaugrau* Myozyten). (© Prof. Karin Klingel, Universitätsklinikum Tübingen)

Die Online-Version des Originalartikels ist unter <https://doi.org/10.1007/s00059-021-05085-4> zu finden.