

# Weltrogenreport warnt vor K.-o.-Tropfen

**In seinem Jahresbericht 2009 warnt der Internationale Suchtstoffkontrollrat (INCB) vor der Gamma-Hydroxybuttersäure (GHB), die sich derzeit in der Partyszene schnell ausbreitet.**

— Während Narkotika wie das Rohypnol schwer zu bekommen seien, würden Stoffe wie die GHB – auch als K.-o.-Tropfen oder Liquid Ecstasy bekannt – in einigen Ländern auf Rezept verschrieben. Medizinisch wird die GHB als Narkotikum verwendet. Wegen seiner euphorisierenden Wirkung spielen der Stoff und ähnliche Substanzen jedoch auch in der Partyszene eine immer größere Rolle.

Anfangs stimuliert die GHB. Kleine Mengen vertreiben Ängste und erzeu-

gen gute Laune. Größere Mengen machen müde und betäuben. Weil die Substanzen geschmacksneutral sind, können Sexualtäter sie in Getränken auflösen und damit ihre Opfer wehrlos machen. Hersteller und Regierungen sollten deshalb dafür sorgen, dass die Mittel eingefärbt und mit Geschmacksstoffen versetzt werden, forderte der INCB, um die Bürger vor Straftätern besser zu schützen.

Auch verschreibungspflichtige Schmerzmittel wie Morphin, Kodein und Methadon hätten sich ausgebreitet und seien in vielen Ländern zu einem „größeren Problem“ geworden, wurde festgestellt. In Ländern wie den USA gebe es mehr Menschen, die sich mit diesen Suchtmitteln berauschten, als Menschen, die Heroin, Kokain und

Ecstasy nehmen. In Teilen Europas schlucken vermutlich 15% der Schüler Beruhigungsmittel ohne Rezept. Schon ein einziger Missbrauch von Suchtstoffen könne aber „ernsthafte Folgen“ haben, so der INCB.

K. MALBERG ■

■ Report of the International Narcotics Control Board for 2009  
UN Publication . Sales No. E. 10. XI.1, ISBN 0257 – 3717

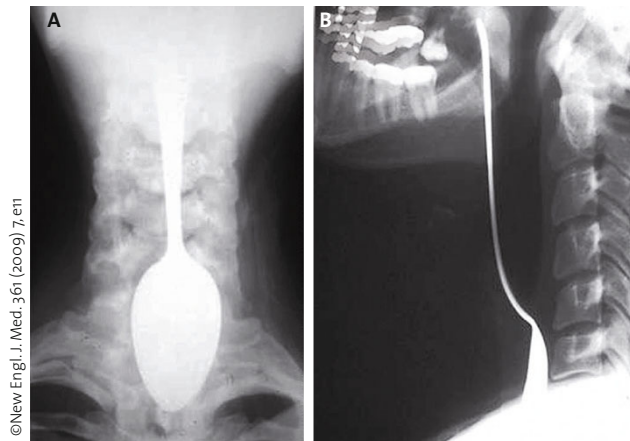
## Teufel mit Beelzebub ausgetrieben

### Mit dem Teelöffel nach einer Gräte geangelt

**Ein 50-jähriger Mann kam wegen Dysphagie, Dyspnoe und anfallartigen Hustens in die Nothilfe. Er hatte versucht, eine verschluckte Fischgräte mithilfe eines Löffels aus dem Rachen zu entfernen. Dabei war ihm der Löffel entglitten und er hatte ihn zum Teil verschluckt.**

— Das Vorhandensein und die Lage des Löffels wurden durch eine Röntgenaufnahme in zwei Ebenen verifiziert (siehe Abb. A + B).

Unter Allgemeinnarkose und mithilfe eines Laryngoskops wurde der Griff des Teelöffels mit einer Zange erfasst und sicher extrahiert. Eine Fischgräte fand man bei der anschließenden Ösophagogastroduodenoskopie nicht mehr.



© New Engl. J. Med. 361 (2009) 7, e11

◀ Die Folgen der misslungenen Jagd nach der Fischgräte.

Der Löffel war insgesamt 19 cm lang und maß an der größten Stelle 6,5 x 4,0 x 0,5 cm. Kommentar:

**Kommentar**  
*Vielleicht hätte der Mann sich doch besser rasch ein Gericht aus Sauerkraut und Kar-*

*toffelpüree zubereitet. Möglicherweise sind die Zutaten dafür aber in Ägypten nicht so leicht verfügbar.* H. S. FÜEßL ■

■ M. M. Ramadan, M. E. El-Desouky (Mansoura University Mansoura, Dakahleya 35516, Egypt). Esophageal foreign body. New Engl. J. Med. 361 (2009) 7, e11