

Hilft Religiosität bei der Bewältigung chronischer Erkrankungen?

Wie eine amerikanische Studie zeigte, setzen etwa zwei Drittel aller Mukoviszidosepatienten und ihre Familien ihre Hoffnung auch auf nicht medizinische Therapien. Von diesen sind zwei Drittel religiöser Art.

— In einer Querschnittstudie des Mukoviszidose-Zentrums der Universitätskinderklinik Cincinnati, Ohio, nahmen 15 Eltern von Kindern mit neu diagnostizierten Mukoviszidose an semistrukturierten Interviews teil. Über 1000 Aussaagefragmente wurden unabhängig durch zwei Autoren in Kategorien, Hauptthemen und ein zentrales Thema gegliedert.

Sechs Eltern waren Baptisten, fünf römisch-katholisch und vier allgemein christlich. Zwölf Eltern identifizierten

Religion als ein für sie entscheidendes Thema im Jahr nach der Mukoviszidose-Diagnose ihres Kindes. Die zentrale Aussage war, dass die Religion verwendet wurde, um der neu diagnostizierten Erkrankung ihres Kindes einen Sinn zu geben.

Religiöse Glaubensvorstellungen beeinflussen Eltern bei der Befolgung des Behandlungsplans.

Kommentar
Die Diagnose einer schweren chronischen Erkrankung bei einem Kind bewirkt eine Familienkrise. Es werden existenzielle Fragen nach dem Sinn, Leiden, Angst und Tod evident. Entscheidend für jeden Krankheitsbewältigungsprozess ist die Schaffung von Sinn und Perspektive. Auch wenn diese Studie exemplarisch die

Sinn gebende Bedeutung von Religion für den Krankheitsbewältigungsprozess von chronisch kranken Kindern belegt, so sind die Fallzahlen doch sehr klein und es fehlen Langzeitaspekte. Die vier identifizierten Hauptthemen können Kliniker darauf hinweisen, wie manche Familien ihre Copingressourcen stärken und ihre Situation meistern. Die Untersuchung zeigt exemplarisch das breite Spektrum für ärztliche und psychologische Interaktionsansätze in der Therapie schwerer chronischer Erkrankungen. Die Religion gehört auch heute noch für viele dazu und sollte nicht ignoriert werden.

M. GRIESE ■

■ **D. H. Grosseohme et al.**
 We can handle this: Parents' use of religion in the first year following their child's diagnosis with cystic fibrosis. J Health Care Chaplain. 16 (2010) 95–108

Komplikationen sind selten

Kleiner Nebenmagen

— Ein 58-jähriger Mann stellte sich mit einer seit vier Wochen bestehenden Vorgeschichte von Oberbauchschmerzen und Gewichtsabnahme vor. Er hatte weder eine Dysphagie, Erbrechen oder Hämatemesis noch Melaena, Müdigkeit oder Ikterus.

Alle Routinelaborparameter waren normal, ebenso die Oberbauchsonografie. Bei der Gastroskopie sah man ein Divertikel im Bereich des Fundus (Abb.). Der bekannte Schmerz ließ sich reproduzieren, wenn man mit der Biopsiezange am Divertikel manipulierte. Vier Wochen nach Beginn einer PPI-Therapie hatten sich die Beschwerden des Mannes gebessert.

Magendivertikel sind selten und werden nur in einer Häufigkeit von 0,01-0,11% entdeckt. Sie treten auf an Stellen, an denen die Längsmus-

kelfasern auseinander getreten sind und Gefäße an die Magenwand herantreten. Magendivertikel sind meist solitär vorhanden und weisen eine Größe von nur 1–3 cm auf. Die meisten Patienten haben keine Beschwerden, es können aber gelegentlich Oberbauchschmerzen, Er-

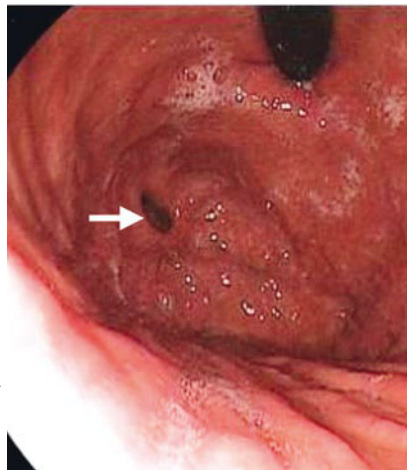
brechen und dyspeptische Beschwerden auftreten. Schwerwiegende Komplikationen wie Ulzera, Perforation, Blutung, Torsion oder maligne Entartung sind sehr selten.

Eine spezifische Behandlung erübrigt sich in der Regel. Nur bei sehr großen Divertikeln, die zu den genannten Komplikationen neigen, kommt eine Operation in Betracht. Besonders interessant am vorliegenden Fall ist der Umstand, dass die bekannten Beschwerden des Patienten ausgelöst werden konnten, wenn man mit der Biopsiezange das Divertikel sondierte.

H. S. FÜEßL ■

■ **P. Mohan et al.**
 (Korr.: Department of Gastroenterology, Stanley Medical College, Chennai, Indien) Gastric diverticulum. CMAJ 2010; 182: E226

◀ **Gastroskopischer Blick in den Magenfundus mit Divertikel (Pfeil) bei invertiertem Endoskop.**



© CMAJ 2010; 182: E226