

## Bluthusten

# Da war der Wurm drin

— Ein 30-Jähriger stellte sich wegen einer Hämoptyse in einem indischen Krankenhaus vor. Während eines Hustenstoßes expectorierte er eine weißliche, 3 cm lange membranöse Struktur (Abb. 1). Eine Thorax-Röntgen-Aufnahme ergab Verschattungen in der linken Hilusregion und eine verkalkte Raumforderung in Projektion auf die rechte Zwerchfellkuppel (Abb. 2).

Die Computertomografie des Thorax zeigte drei typische Hydatidenzysten im rechten Hemithorax. Im CT des Abdomens ergab sich eine große Hydatidenzyste mit zahlreichen Tochterzysten in der Leber. Die serologische Untersuchung auf eine Echinokokkose war mit einem IgG-Titer von 1:1600 positiv. Der Patient wurde mit Albendazol und Amoxicillin/Clavulansäure behandelt.

Die Echinokokkose oder Hydatidenkrankheit wird durch den Bandwurm *Echinococcus granulosus* hervorgerufen, der in vielen Ländern endemisch ist. Hauptwirte des Parasiten sind Hunde, Füchse und Bären. Der Mensch wie auch Pflanzen fressende Kühe und Schafe dienen als Zwischenwirt und nehmen die Eier des Hundebandwurms über mit Kot von Hunden verunreinigte Nahrungsmittel auf. Die Larven wandern durch

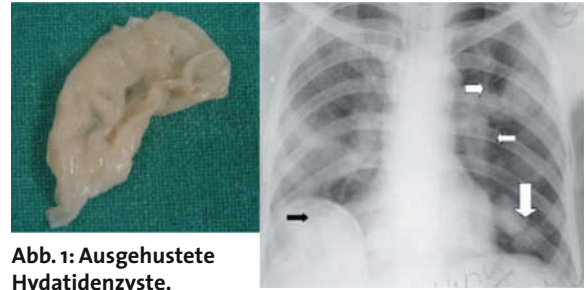


Abb. 1: Ausgehustete Hydatidenzyste.

Abb. 2: Raumforderung und Verschattungen im Röntgenbild.

Fotos (2): CMAJ 180 (2009) 12, 1227

die Darmwand in die Blutbahn und Lymphgefäße und siedeln sich in Leber, Lungen und anderen Organen ab, wo sich Hydatidenzysten entwickeln.

Die Symptomatik war wahrscheinlich durch die Ruptur einer derartigen Zyste mit Anschluss an das Bronchialsystem entstanden. Kleinere Zysten können medikamentös mit Praziquantel, Mebendazol oder Albendazol gut behandelt werden. Größere Zysten erfordern dagegen eine chirurgische Intervention.

Prof. Dr. med. H. S. Fießl

Quelle: N. Sharma, D. Kess, (Department of Internal Medicine, Postgraduate Institute of Medical Education and Research, Chandigarh, India): Expectoration of a hydatid cyst. Can. Med. Ass. J. 180 (2009) 12, 1227

## Manchmal kaum zu erkennen

# Die vielen Gesichter des Pneumothorax

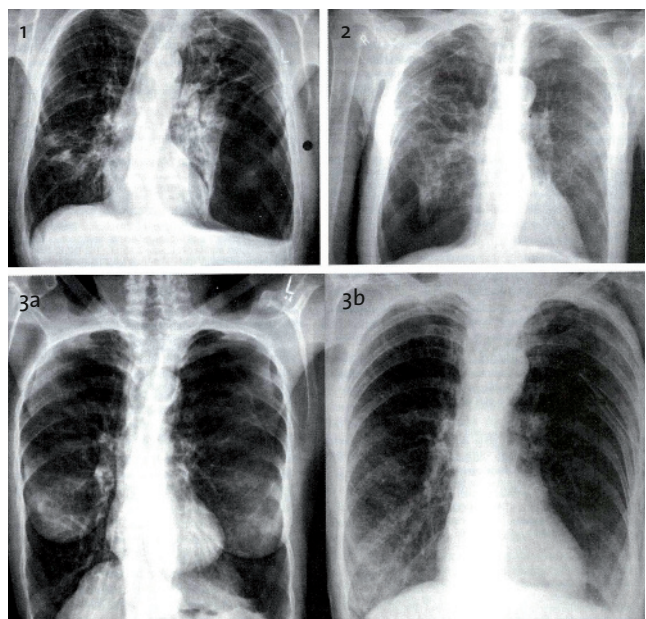
— Ein Pneumothorax ist radiologisch leicht zu erkennen, wenn eine Thoraxhälfte völlig gefäßfrei ist und man die zentral zusammengeschnürte Lunge erkennt. Dem muss aber nicht immer so sein. Abb. 1 zeigt einen linksseitigen Spannungspneumothorax mit typischer Mediastinalverschiebung bei einem 58-jährigen Mann mit Lungentuberkulose. Dieses Bild entspricht der üblichen Vorstellung eines Pneumothorax.

Abb. 2 ist bereits schwieriger zu interpretieren. Hierbei handelt es sich um einen rechtsseitigen basalen Pneumothorax bei einem 84-jährigen Mann. Das rechte Zwerchfell steht auffallend tief und es besteht eine minimale Verschiebung des Mediastinums nach links.

Abb. 3a zeigt einen linksseitigen Pneumothorax bei einer 72-Jährigen. Obwohl weder Tachykardie noch Hypotonie und auch keine Mediastinalverschiebung bestehen, sind auf der Röntgenaufnahme doch Hinweise auf einen Spannungs-Pneumothorax vorhanden. Besonders auffallend ist das beidseits extrem tief stehende Zwerchfell. Dieser Befund bildete sich nach Anbringen einer linksseitigen Bülow-Drainage völlig zurück (Abb. 3b).

Prof. Dr. med. H. S. Fießl

Quelle: T. Leong, W. Bourke, The many faces of tension pneumothoraces, Lancet 374 (2009) 9687, 404



Drei Patienten mit Pneumothorax.

Fotos (4): Lancet 374 (2009) 9687, 404