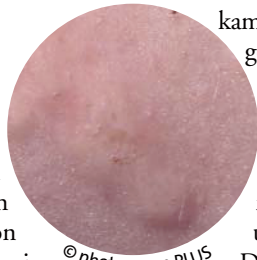


Die Qual mit der Quaddel

Können die Auslöser einer chronischen Urtikaria wie physikalische Stimuli, Medikamente oder Nahrungsmittel dingfest gemacht werden, führt deren Vermeidung meist zu einer raschen Besserung. Auch chronische Entzündungen, eine bakterielle Infektion des Nasopharynx, *Helicobacter pylori* sowie Darmparasitosen können Ursachen einer chronischen Urtikaria sein, die dann primär behandelt werden müssen. Eine besondere therapeutische Herausforderung sind aber Erkrankungsformen, die dem Sammeltopf der „chronisch idiopathischen“ oder „chronischen Autoimmun-Urtikaria“ zugeordnet werden, berichtete PD Dr. Kathrin Scherer vom Universitätsspital Basel, Schweiz.

Zur symptomatischen Therapie werden in aktuellen internationalen Leitlinien (Allergy 2009; 64: 1427–43) im ersten Schritt nicht sedierende H1-Antihistaminika – bis zur vierfachen Dosierung – empfohlen. Bei persistierenden Symptomen können zunächst Leukotrienantagonisten, bei ausbleibendem Therapieerfolg unter anderem H2-Antihistaminika, Ciclosporin A, Dapson oder Omalizumab versucht werden. Bei Exazerbationen können – maximal eine Woche lang – systemische Glukokortikoide gegeben werden.

In vielen Fällen müssen jedoch neue therapeutische Wege beschritten werden, wie Kasuistiken aus Basel zeigen: Kathrin Scherer berichtete über den Fall eines 46-jährigen Patienten, der seit mehreren Jahren phasenweise gehäuft an Urtikaria mit Angioödem, vor allem an Gesicht und Händen, litt. Schließlich



©Photos.com PLUS

kam es zu einer unerwarteten Wende, als der Patient wegen einer Venenthrombose für drei Monate Marcumar erhielt: Die Urtikaria ging fast vollständig zurück, nach Beendigung der Marcumar-Therapie kam es zu einem schweren Rezidiv. Eingedenk aller Risiken wurde die Marcumar-Therapie wieder aufgenommen: Der Patient ist seitdem nahezu erscheinungsfrei und nimmt nur noch gelegentlich Levoceterizin ein. Dieser Erfolg lasse sich möglicherweise über eine Aktivierung des extrinsischen Gerinnungsweges bei bestimmten Formen der chronischen Urtikaria erklären, so Scherer.

Bei einer weiteren Patientin, deren chronische Urtikaria sich mit herkömmlichen Behandlungsstrategien ebenfalls nicht kontrollieren ließ, wurde ein Heilversuch mit Omalizumab durchgeführt. Nach der dritten Gabe war die Patientin innerhalb weniger Tage erscheinungsfrei. Die Remission halte nun bereits seit sechs Monaten an, inzwischen ohne weitere Medikation, berichtete Scherer. Der rekombinante, humanisierte Anti-IgE-Antikörper verfüge über ein gutes Risikoprofil, wichtigste Nebenwirkung sei eine protahiert verlaufende Anaphylaxie, erklärte Scherer. Leider sei das Medikament jedoch nicht bei allen Patienten erfolgreich, wie der Fall eines Patienten mit solarer Urtikaria zeigt. Nach insgesamt drei Gaben von Omalizumab sei es leider zu keinerlei Besserung gekommen, referierte Scherer, im Unterschied zu Berichten in der Literatur über schnelle Erfolge bereits nach einer Dosis. *abd*

Scherer K. Therapie der chronischen Urtikaria: Schweizer Erfahrungen

Urtikaria mit Überraschung

Leiden Allergiepateinten unter einer Nadelphobie, kann das die Diagnostik erheblich erschweren, wie ein Fall zeigt, den Dr. David Spoerl aus Basel vorstellte: Der 30-jährige Patient hatte nach dem Auftragen eines glukokortikoidhaltigen Präparats auf den Rücken eine lokale Urtikaria entwickelt, nach 45 Minuten kam es zu Schwellungen im Gesicht, Kribbeln auf der Zunge, Atemnot und Todesangst. Abduschen brachte keine Linderung. Unter Behandlung mit Antihistaminika auf der Notfallstation klangen die Symptome nach zwei Stunden wieder ab.

In der Anamnese fanden sich keine atopischen Erkrankungen. Hauttestungen auf die Inhaltsstoffe des auslösenden Präparats waren für Glukokortikoide, Makrogole und Propylenglykole negativ. Dagegen konnte Hexylenglykol, das in dem Präparat als Hilfsmittel vorhanden war, eine deutliche urtikarielle Reaktion auslösen.

Die negativen Kontrolltestungen, die systemische Beteiligung und die Reproduzierbarkeit beim Patienten sprechen für ein immunologisch vermitteltes Kontakturtikaria-Syndrom. Aufgrund einer ausgeprägten Nadelphobie des Patienten konnten jedoch keine Blutuntersuchungen vorgenommen werden und die Pathogenese blieb ungeklärt. *abd*

Spoerl D. Urticaria auf topische Kortikosteroide?

Arzneireaktionen unter der Lupe

Bei Überempfindlichkeitsreaktionen auf Arzneimittel lässt sich anhand des klinischen Bildes nicht unterscheiden, ob es sich um eine nicht immunologische Idiosynkrasie oder um eine Allergie handelt. PD Dr. Knut Brockow, München, empfiehlt daher, bei allen Symptomen, die allergisch bedingt sein könnten, auch eine allergologische Diagnostik durchzuführen. Bleiben die verfügbaren allergologischen Testungen negativ, seien allerdings immunologische Mechanismen dennoch nicht immer sicher auszuschließen.

Bei der Testung ist zwischen Sofort- und Spätreaktion zu unterscheiden. Bei einer IgE-vermittelten Soforttypreaktion geht eine Sensibilisierung – ohne Symptome – voraus; bei erneuter Gabe kommt es dann innerhalb von Minuten bis Stunden zu einer Urtikaria oder einer anaphylaktischen Reaktion. T-Zell-vermittelte Spätreaktionen treten – in

