Lokal fortgeschrittene Plattenepithelkarzinome des Kopf-Hals-Bereiches

Konservative Therapie im Rahmen multimodaler Therapiekonzepte

Die meisten Patienten befinden sich bei der Diagnose eines Plattenepithelkarzinoms im Kopf-Hals-Bereich bereits im fortgeschrittenen Stadium der Erkrankung – „der Situation", so Prof. Dr. Dr. Jürgen Debus, Heidelberg, „in der letztendlich multimodale Therapiekonzepte zum Tragen kommen".

Am Nationalen Centrum für Tumorerkrankungen Heidelberg (NCT) wurden interdisziplinär für jede Krankheitssituation Therapiealgorithmen erarbeitet, wie PD Dr. Jürgen Krauss, Heidelberg, beispielhaft für Oropharynxkarzinome im fortgeschrittenen Stadium (**Abb.**) erläuterte. Dabei steht der Patient bzw. der Patientenwunsch im Mittelpunkt aller Bemühungen. Der Patientenwunsch kann so auch bei primär operabler Situation die Indikation zur konservativen Therapie begründen. Bei der konservativen Therapie gelten die Kombination von Strahlentherapie und Chemotherapie und die Kombination von Strahlentherapie und Immuntherapie als gleichberechtigt, wie Dr. Alexandra Jensen, Heidelberg, betonte.

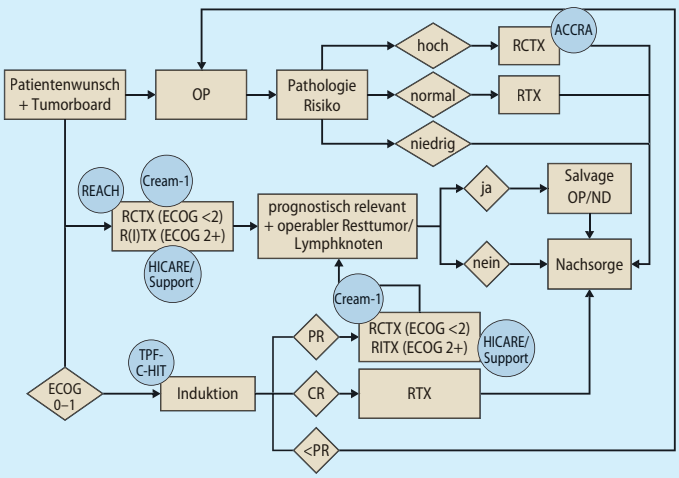

CR=komplette Remission; ECOG=Eastern Cooperative Oncology Group; ND=Neck Dissection; OP=Operation; PR=partielle Remission; RTX=Radiotherapie; RCTX=Radiochemotherapie; RITX=Radioimmuntherapie

nach Krauss J, Nationales Centrum für Tumorerkrankungen Heidelberg (NCT), August 2011

Standard Operating Procedure Plattenepithelkarzinome des Kopf-Hals-Bereiches – Oropharynxkarzinome, fortgeschrittenes Stadium: T3–4, jedes N

Radioimmuntherapie mit Cetuximab

In der Phase-III-Studie von Bonner et al. mit 424 Patienten mit lokal fortgeschrittenem Plattenepithelkarzinom des Kopf-Hals-Bereiches (Stadium III/IV) zeigte sich im Vergleich zur alleinigen Strahlentherapie bei der lokoregionären Tumorkontrolle (primärer Endpunkt) ein signifikanter Vorteil zugunsten der Kombination von Strahlentherapie und Immuntherapie mit Cetuximab (Erbitux®) (median 14,9 Monate versus 24,4 Monate; p=0,005; Bonner JA et al., 2006, N Engl J Med 354: 567–578). Dabei ergab sich auch ein Vorteil beim Gesamtüberleben (29,3 Monate versus 49,0 Monate; p=0,018), der auch nach fünf Jahren noch beobachtet werden konnte (Bonner JA et al., 2010, J Clin Oncol 11: 21–28).

Interessanterweise korrelierte laut Dr. Karin Potthoff, Heidelberg, in der Bonner-Studie die sehr häufig unter der Immuntherapie mit dem EGFR-Antikörper auftretende Hautreaktion mit einem besseren Therapieergebnis: Das mediane Gesamtüberleben der Patienten mit einer Hautreaktion der Schweregrade II bis IV betrug 68,8 Monate verglichen mit median 25,6 Monaten bei Patienten ohne Hautreaktion bzw. einer Hautreaktion der Schweregrade 0 und I. Die Hautreaktion ist demzufolge ein wichtiger Marker für das Therapieansprechen auf die Immuntherapie mit dem EGFR-Antikörper, so Potthoff. Der Zusammenhang zwischen Hautreaktion und Therapieansprechen ist allerdings noch unklar, er wird aktuell in der Studie HICARE untersucht, ergänzte Debus.

Hautreaktionen unter der Immuntherapie mit dem EGFR-Antikörper sollten jedoch „beim kleinsten Anzeichen" therapiert werden, betonte Potthoff. Dazu gibt es ein Stufenschema, das in den verschiedenen Stufen z.B. beim akneiformen Exanthem zusätzlich zu einer hydratisierenden Basispflege eine topische, eine orale und schließlich eine intravenöse Behandlung mit Antibiotika vorsieht.

„Die Therapie kann weiter verbessert werden"

Mit dieser von Jensen formulierten Prämisse der interdisziplinären Zusammenarbeit am NCT erfolgt die Behandlung der Patienten wann immer möglich und sinnvoll im Rahmen klinischer Studien. Darunter sind beispielsweise die Studien zu intensivierten Therapieprotokollen, wie die Studien TPF-C-HIT (Jensen A et al., 2011, BMC Cancer 11: 182) und REACH (Habl G et al., 2010, BMC Cancer 10: 651). *AM*

Quelle: Veranstaltung der Merck Serono GmbH

Tuberöse Sklerose assoziiert mit subependymalem Riesenzellastrozytom: Zulassung für Everolimus

Die Europäische Kommission hat die EU-weite Zulassung für Everolimus (Votubia®, Novartis Pharma GmbH) zur Behandlung von Patienten ab drei Jahren mit TSC SEGA erteilt, die eine therapeutische Maßnahme benötigen, für die aber ein chirurgischer Eingriff nicht angemessen ist. Die Zulassung basiert auf den Daten einer prospektiven, einarmigen, offenen Phase-II-Studie mit 28 Patienten: Nach sechsmonatiger Therapie mit dem oral verfügbaren mTOR-Inhibitor Everolimus zeigten 75% der Patienten eine signifikante Reduktion des SEGA-Volumens von mindestens 30% (p<0,001; Krueger DA et al., 2010, N Engl J Med 363: 1801–1811). Bei 32% der Patienten verringerte sich das Tumorvolumen sogar um mindestens 50%. Die Therapie mit Everolimus war im Allgemeinen gut verträglich.