

Errata

Im Beitrag „Immunhistorischer Nachweis vom p53 Tumorsuppressorprotein bei periorbitalen Talgdrüsenkarzinomen“ von A. Ramharter, N. Ardjomand, G. H. Wirnsberger, P. Komericki und G. Langmann [Spektrum der Augenheilkunde 13/6: 239–242 (1999)] soll der Titel lauten:

Immunhistochemischer Nachweis vom p53 Tumorsuppressorprotein bei periorbitalen Talgdrüsenkarzinomen

Im Beitrag „Matrix Metalloproteinasen und deren Inhibitoren in normalen und Keratokonus Hornhäuten“ von N. Ardjomand, T. Schwarz, Jutta Berglöff, H. Radner und Y. El-Shabrawi [Spektrum der Augenheilkunde 14/1: 19–22 (2000)] wurden die Legenden der Abb. 2 und 3 vertauscht:

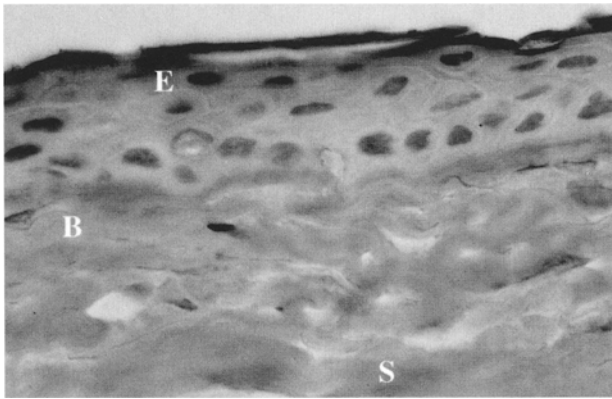


Abb. 2. Die Expression vom TIMP-1 ist sowohl im Epithel (E), als auch in der Bowman'schen Schicht (B) und im Stroma (S) zu finden (Originalvergrößerung $\times 100$)

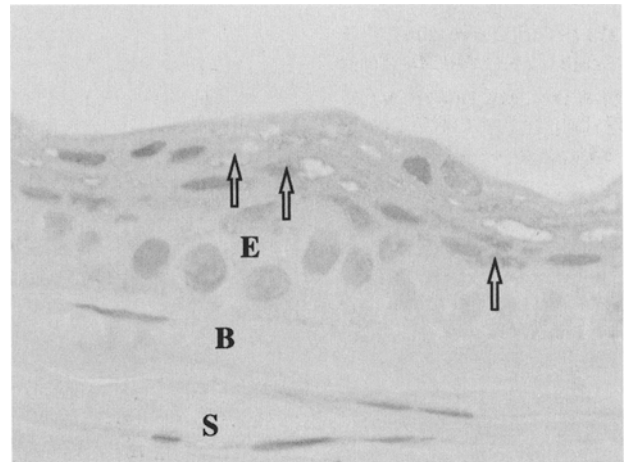


Abb. 3. MMP-9 ist in geringen Mengen im zentralen Epithel (E) einer Hornhaut mit Keratokonus zu finden. Dabei zeigt sich auch gleichzeitig ein Verlust der epithelialen Schichtung. Die Bowman'sche Schicht (B) und das Stroma (S) zeigen keine Expression von MMP-9 (Originalvergrößerung $\times 100$)