

Aus der Universitätsklinik für Ohren-, Nasen- und Halskrankheiten in  
Innsbruck. (Vorstand Prof. Dr. H. Herzog.)

## Die Diphtherie der Speiseröhre und ihre Folge- zustände (Narbenstenosen).

Von Dr. **Walther Stupka**, Assistenten der Klinik.

(Mit 5 Abbildungen.)

Die genuine Diphtherie ruft bekanntlich auf den Schleimhäuten entzündliche Erscheinungen verschiedener Schwere hervor.

Neben den weißen, häutchenartigen Belägen, die im Rachen, dem klassischen Orte ihrer Entwicklung, so häufig angetroffen werden und bekanntlich der Krankheit den Namen verliehen (*δυσθρα*-Haut), kommen noch oberflächlichere Prozesse, die ohne bakteriologische Untersuchung beispielsweise nicht von einer akuten Pharyngitis zu unterscheiden sind (Diphtherie sine diphthera), andererseits aber auch viel tiefer reichende Affektionen vor.

Letztere Formen der Diphtherie\*) sind namentlich in der Nase nicht allzu selten und kommen auch im Ösophagus gelegentlich vor.

Dieses Vorkommen in der Speiseröhre ist wenig bekannt und noch viel weniger beachtet. Ganz mit Unrecht; vielmehr darf

---

\*) Da der Terminus Diphtherie und die Ableitungen hiervon vielfach in verschiedenem Sinne gebraucht und damit zur Quelle von Mißverständnissen werden, soll im Folgenden die Bezeichnung „Diphtherie“ ausschließlich in ätiologischer Bedeutung verwendet werden. Zu diesem Behufe werden wir zur Benennung der verschiedenen Formen und Grade der pseudomembranösen Entzündung statt der von vielen Pathologen bevorzugten Ausdrücke „kruppös“ (oder fibrinös-eitrig), „diphtheroid“ oder „pseudodiphtherisch“ und „diphtherisch“, die gleichzeitig die Stufenleiter der Schwere des Lokalprozesses bezeichnen, nur von oberflächlichen oder leichten, tiefergreifenden oder mittelschweren und tiefstreichenden schweren (oder nach L. Aschoff „verschorfenden“) Formen sprechen.

diese besondere Lokalisation und ihre eventuellen Folgezustände hohes praktisches Interesse beanspruchen.

Speziell kommen hierbei diejenigen Manifestationen der Diphtherie in Betracht, welche unter dem Bilde der tiefer und tiefstreichenden Formen der pseudomembranösen Entzündung einhergehen; für letztere ist seitens der Pathologen die Bezeichnung *Ösophagitis necroticans*\*) gebräuchlich, während die leichte oberflächliche Form gemeinlich mit dem Terminus *Ösophagitis fibrinosa v. crouposa*\*) belegt wird.

Diese Benennungen sind, wie früher erläutert, rein pathologisch-anatomische Termini, nehmen also nicht Rücksicht auf die Ätiologie. Vom großen Kreis der unter diesen Bezeichnungen subsumierten ätiologisch ganz differenten Prozesse sehen wir hier ab und erwähnen nur, daß außer der genuinen Diphtherie eine Reihe von akuten Infekten, wie Masern, Typhus, Cholera, Sepsis, Variola, Scarlatina, ähnliche Bilder hervorzurufen vermag\*\*). Dabei treten meist tiefer reichende, pseudomembranöse Entzündungen auf. Zur Klärung der speziellen Ätiologie ist natürlich die bakteriologische Untersuchung unerlässlich\*\*\*).

---

\*) Z. B. bei Kraus u. Ridder, Die Erkrankungen der Speiseröhre. 2., neubearbeitete Aufl. Wien u. Leipzig 1913, Alfr. Hölder.

\*\*) Neuerdings konnte auch bei Influenza pseudomembranöse Ösophagitis nachgewiesen werden (Kurt Lederer, Med. Klinik 1920, Nr. 44, S. 1133 ff.). Es fand sich das Bact. influenzae im Verein mit Streptococc. mucos. und einem gramneg. fusiformen Stäbchen. Der Autor neigt zur Annahme, daß vorausgegangener Soor den Weg für die (sekund.) Mischinfektion des Ösophagus mit den genannten Mikroorganismen geebnet habe.

\*\*\*) So bin ich durch das freundliche Entgegenkommen der Herren Professoren P. Mathes und Steyrer, wofür ich auch an dieser Stelle meinen ergebensten Dank sage, in der Lage zur Illustration des Gesagten 2 Fälle von verschorfender Speiseröhrenentzündung anzuführen, die im November 1919 zur Obduktion kamen: Bei einem 2<sup>1</sup>/<sub>2</sub> Tage alten, schwachen Mädchen mit Sklerödem fanden sich neben lobulärer Pneumonie (Todesursache) nicht abstreifbare Membranen an den Stimmbändern und ein stahlfedergroßer Herd an der Vorderwand des Anfangsteils des Ösophagus. Als Erreger der nekrotisierenden Entzündung in Larynx und Speiseröhre konnten Streptokokken nachgewiesen werden. — Der 2. Fall betraf eine 44 jährige Frau mit chronischer ulzerierender, verschorfender Dysenterie des Dickdarmes. Tod an Lungen-Herz-Komplikation. Die Schleimhautfalten des Ösophagus waren mit reichlichen, körnigen, pseudomembranösen Belägen bedeckt. Mangels bakteriologischer Untersuchung konnte allerdings

Diese nekrotisierend-pseudomembranösen Entzündungen der Speiseröhre infolge Eindringens von pathogenen Mikroorganismen sind als besondere Gruppe weiter dadurch charakterisiert, daß sie stets sekundäre Affektionen insofern darstellen, als sie entweder auf hämatogenem Wege zustandekommen (Sepsis, Typhus usw.) oder häufiger noch fortgeleiteter Entzündung vom gleichsinnig erkrankten Pharynx ihren Ursprung verdanken.

Als Paradigma des zuletzt angeführten Erkrankungsmodus dürfen die im Verlaufe der genuinen Diphtherie und des Scharlachs vorkommenden pseudomembranösen Entzündungen der Speiseröhre angesprochen werden.

Beide Erkrankungen haben ferner, obzwar ätiologisch grundverschieden, noch manche Ähnlichkeit: die beiden Infekten gemeinsame, sehr häufige Eintrittspforte im Rachen läßt Lokalfektionen daselbst entstehen, die nicht immer ohne weiteres auseinandergehalten werden können. Der Name „Scharlachdiphtherie“ für eine nekrotisierende, aber nicht durch den Diphtheriebazillus hervorgerufene Entzündung der Tonsillargegend beweist dies zur Genüge, andererseits auch die aus konsequenter bakteriologischer Untersuchung quellende Erfahrung, daß nicht so selten angebliche „Scharlach-Diphtherie“ im Rachen — natürlich bei vorhandenem Scarlatinaexanthem — als genuine Diphtherie angesprochen werden muß\*).

Abgesehen von der ausschlaggebenden Bedeutung für die

---

die Ätiologie dieser Speiseröhrenaffektion nicht geklärt werden, als nächstliegende Ursache kommt aber wohl die Dysenterie in Betracht.

\*) In der Literatur finden sich mehrfach statistisch verwertbare Angaben über die Vergesellschaftung echter Diphtherie mit Scarlatina. Uffenheimer (Zusammenhänge zwischen Diphtherie und Scharlach, Naturforscherversammlung in Kassel 1903, 3. Sitzg. v. 22. IX. 1903, ref. Zentralbl. f. Kinderheilkde. 1904, 9. Jahrg., S. 33 u. f.) konnte in einem sehr hohen Prozentsatz von Scharlachfällen Di-bazillen in den Tonsillarbelägen nachweisen (43,3 Proz. bzw. nach Ausscheidung von eventuellen Fehlerquellen 22,8 Proz.). Auch die wesentlich kleineren Zahlen von Schabada (Diphtherie u. Diphtheriebazillen bei Scharlach, ref. Int. Centralbl. f. Lar. usw., Bd. 18, S. 588), nämlich 11 Proz., bzw. diejenigen von B. Winow (Diphtherie und Diphtheriestäbchen bei Scarlatina, ref. Int. Centralbl. f. Lar. usw., Bd. 19, S. 400), welcher allerdings nur in 2,7 Proz. der Scharlachfälle positiven Di-bazillenbefund hatte und nur in 1,9 Proz. gleichzeitige Erkrankung an Diphtherie annimmt, weisen doch meines Erachtens auf die nicht allzu seltene Beteiligung des Di-bazillus an der „Scharlach-Diphtherie“ hin. Die große Spannung zwischen den Zahlen dürfte wohl in epidemiologischen Verschiedenheiten begründet sein.

Therapie solcher Fälle ist diese Feststellung auch noch deshalb interessant, weil sich die Forderung ergibt, nekrotisierende Prozesse der Tonsillargegend oder sonstwo (Speiseröhre!) und deren eventuelle klinische Folgezustände auch bei klinischer Scarlatina erst dann als nur durch letzteren Infekt bedingt anzusehen, wann bakteriologische Untersuchungen die Abwesenheit des Di-bazillus wahrscheinlich gemacht haben. Die Tatsache, daß scarlatinöse Lokalaffektionen im allgemeinen tiefer reichen, kann dagegen nicht ausschlaggebend sein, da auch die pseudomembranösen Entzündungen der genuinen Diphtherie nicht selten ziemlich tief reichen, dies namentlich aber durch Mischinfektionen mit Streptokokken zustande kommen kann. Letzteres Vorkommnis soll allerdings nicht sehr häufig sein, ist aber abgesehen von der gegenseitigen Virulenzsteigerung und der Sepsisgefahr eben dadurch von Bedeutung, daß dann, wie angedeutet, meist sehr tief reichende Zerstörungen in den lokalen Entzündungsherden, gelegentlich mit weittragenden Folgezuständen, zustande kommen.

Die mehrfach angezogenen Folgezustände bei sekundärer Lokalisation der Scharlachdiphtherie sowohl wie der genuinen im Ösophagus bestehen in Deglutitionsbeschwerden, die im Anfang auf entzündliche Schwellung bzw. Exulzeration, später auf narbige Verengungen dieses Hohlorgans zu beziehen sind\*). Dabei werden eventuelle Narbenstenosen desto hochgradiger sein, je tiefer reichend, breiter und ringförmiger der vorausgegangene Geschwürsprozeß war.

Der Endausgang in Narbenstenosen wird freilich nur sehr selten beobachtet.

Das ist verständlich, wenn man bedenkt, daß einerseits die Speiseröhrenkomplikation beider Infektionskrankheiten an und für sich verhältnismäßig selten ist und sich andererseits nur in schweren, meist auch noch mit weiteren sekundären Lokalisationen behafteten Fällen vorfindet, deren letaler Ausgang fast die Regel bildet, lange, bevor es noch zur Narbenbildung gekommen ist.

\*) Von den nach genuiner Diphtherie gelegentlich vorkommenden Ösophaguspareesen und -paralysen, die natürlich ebenfalls Schluckbeschwerden verursachen, sei hier abgesehen.

Aber auch die der Narbenbildung vorausgehende tiefergreifende pseudomembranöse Entzündung, bzw. das daraus resultierende Geschwür wird selten oder nie klinisch erkannt.

Auch dies ist ohne weiteres verständlich. Die Schwere der Infektion überwiegt eben zu sehr und beherrscht durchaus das klinische Bild.

So kommt es, daß die Speiseröhrenkomplikation bei Scharlach und Diphtherie meist erst am Sektionstisch entdeckt wird und daß ihr Vorkommen erst hierdurch der Klinik erschlossen wurde.

Mit Rücksicht darauf, daß eventuell ein oder der andere Fall von Scharlachdiphtherie des Ösophagus echter Diphtherie seine Entstehung verdankt, sollen im Folgenden vorerst kurz Nachweise Platz finden, welche sich auf die durch Scharlachdiphtherie hervorgebrachten nekrotisch-geschwürigen, bzw. narbig-stenotischen Prozesse der Speiseröhre beziehen:

Neben den kurzen Angaben Henochs<sup>1)</sup> über diesen Gegenstand sei namentlich auf die z. T. ausführlicheren pathologisch-anatomischen Befunde hingewiesen, die in neuerer Zeit von E. Fränkel<sup>2)</sup> u. <sup>3)</sup>, Korach<sup>4)</sup>, Simmonds<sup>5)</sup>, Schick (Orscha)<sup>6)</sup>, B. Schick (Wien)<sup>7)</sup> und E. Oppikof<sup>8)</sup> erhoben wurden.

1) Henoch, Vorlesungen über Kinderkrankheiten. 3. vermehrte Aufl. Berlin 1887. S. 648 u. f.

2) E. Fränkel, Über nekrotisierende Entzündung der Speiseröhre und des Magens im Verlaufe des Scharlachs und über sogenannte akute infektiöse Phlegmone des Rachens. Virchows Archiv 1902, Bd. 167, S. 92 ff.

3) Derselbe. Im Verlaufe des Scharlachs auftretende Erkrankungen der oberen Verdauungswege. Biolog. Abteilung des ärztlichen Vereins Hamburg. Sitzung v. 25. III. 1902. Münchner med. Wochenschr. 1902, Bd. 49, Nr. 21, S. 899 u. f.

4) Korach. Diskussionsbemerkung zum Vortrag E. Fränkels (l. c. Nr. 3).

5) Simmonds. Über Streptokokken-Ösophagitis. Biologische Abteilung des Ärztlichen Vereins Hamburg. Sitzung vom 25. II. 1902. Münchner med. Wochenschr. 1902, Bd. 49, Nr. 15, S. 634 u. f.

6) Schick, Über nekrotisierende Entzündung des Ösophagus bei Scharlach. Diss. Basel 1907, ref. Int. Centralbl. f. Lar., Bd. 24, S. 552.

7) B. Schick im Handbuch der Kinderheilkunde von Pfaunder und Schloßmann, 1910, Bd. 2, S. 150.

8) E. Oppikof. Die nekrotisierende Entzündung bei Scharlach im Kehlkopf, Luftröhre und Ösophagus. Arch. f. Lar. usw. 1911, Bd. 25, S. 145 ff.

Letzterer berücksichtigt ausführlich die Literatur des 19. Jahrhunderts und führt den Nachweis, daß einer Reihe von älteren Autoren das gelegentliche Mitergriffensein des Larynx und Ösophagus von der Scharlachnekrose bekannt war. An Hand eines großen, sorgfältig beobachteten Scharlachleichenmaterials aus einem Institute (Hedinger-Basel) konnte Oppikofer das nicht gerade seltene Mitbefallensein der Speiseröhre dartun (15 Fälle unter 128, d. s. 11,7 Proz.). Freilich handelte es sich dabei um Leichen, die meist auch anderwärts schwere und ausgedehnte Scharlachdiphtherie — im Rachen, Larynx usw. — aufwiesen.

Daß manchmal selbst solche erste Komplikationen noch überwunden werden, lehren die Folgezustände, denen wir gelegentlich, wenn auch selten, begegnen. Zeugnis davon legen klinische Beobachtungen von meist sehr hochgradigen Stenosierungen der Speisewege ab; solche stammen von: F. Ehrlich<sup>9)</sup> bzw. Rosenheim<sup>10)</sup>, v. Hacker<sup>11)</sup>, Boas<sup>12)</sup>, Viannay und Bourret<sup>13)</sup>, Zuberbühler<sup>14)</sup>, W. R. Chessin<sup>15)</sup>, Preleitner<sup>16)</sup>, Sargnon<sup>17)</sup>, Iglauer<sup>18)</sup>.

9) F. Ehrlich, Ösophagusstenose infolge von Scharlachdiphtherie. Heilung. Berliner klin. Wochenschr. 1898, Nr. 42, S. 927 u. f. Derselbe Fall bei

10) Rosenheim, Über Heilung eines Falles von Ösophagusstriktur nach Diphtherie. Sitzung der Berl. med. Ges. vom 11. V. 1898. Berliner klin. Wochenschr. 1898, Nr. 22, S. 496 u. f.

11) v. Hacker, Narbenstriktur des Ösophagus nach Scharlach-Diphtherie. Sitzung der wissenschaftl. Ärztesges. in Innsbruck vom 15. II. 1902. Wiener klin. Wochenschr. 1902, S. 880.

12) Boas, Stenosen des Ösophagus, Verein f. inn. Medizin in Berlin. Sitzung vom 23. I. 1905. Deutsche med. Wochenschr. 1905, Nr. 7, S. 281 u. f.

13) Viannay und Bourret, zit. nach F. Kraus u. Ridder, Die Erkrankungen der Speiseröhre. Wien u. Leipzig 1913, Hölder, S. 240.

14) A. W. Zuberbühler, Die Elektrolyse bei narbiger Verengung des Ösophagus. Berliner klin. Wochenschr. 1908, Nr. 16, S. 796 ff.

15) W. R. Chessin, Ein Fall von skarlatinöser Striktur der Speiseröhre, ref. Int. Centralbl. f. Lar. usw. 1910, Bd. 26, S. 31.

16) Preleitner, Ösophagusstriktur nach Scharlach. Sitzung der Ges. d. Ärzte in Wien v. 29. IV. 1910. Wiener klin. Wochenschr. 1910, Nr. 18, S. 680 u. f.

17) Sargnon, zit. nach dem Sammelref. G. Killians in der Sektion für Laryngo-Rhinologie des Londoner intern. med. Kongr. 1913. „Die direkten Methoden in den Jahren 1911 und 1912“. Intern. Centralbl. f. Lar. 1913, Bd. 29, S. 448.

18) S. Iglauer, Intubation der Speiseröhre wegen Narbenstenose mit Bericht eines Falles nach Scharlach, ref. Intern. Centralbl. f. Lar. usw. 1916, Bd. 32, S. 323.

Bei der Diphtherie steht es ähnlich wie beim Scharlach. Auch hier überwiegen meist so sehr die anderen Lokalisationen dieser Affektion — Pseudomembranen auf den Tonsillen, im Rachen, eventuell auch im Larynx und in den Bronchien — und die durch dieselben bedingten, häufig sehr bedrohlichen Zustände, so daß auf der Höhe der Krankheit Mitergriffensein der Speisewege fast nie bemerkt wird. Da die Nahrungsaufnahme während des schweren Krankheitsprozesses an und für sich darniederliegt, ist wenig Gelegenheit zu Beobachtungen gegeben, welche auf erschwerte Passage des Ösophagus hinweisen könnten. Schluckbehinderung und Schlingbeschwerden allein wären zudem durch die stets vorhandene spezifische Pharyngitis genügend motiviert. Da in diesem Stadium der Affektion eine eventuell bestehende Dysphagie auf akut-entzündlicher Schwellung mit Membranbildung beruht, so böte Heraufwürgen oder Erbrechen membranöser Abgüsse den relativ besten Anhalt zur Stellung der Diagnose, vorausgesetzt, daß die Luftwege vom Prozeß nicht ergriffen sind oder, wenn ja, daß eine etwa bestehende Atembehinderung dadurch keine Besserung erfuhr.

Wegen dieser Schwierigkeiten ist es nicht verwunderlich, daß auch die genuine Diphtherie der Speiseröhre meist erst am Sektionstisch entdeckt wird.

In der Folge soll in tabellarischer Kürze und Übersichtlichkeit das aus der Literatur der letzten 100 Jahre über Speiseröhrendiphtherie Bekannte zusammengestellt werden. Abgesehen von allgemeinen Äußerungen in Lehrbüchern und Monographien \*) sei besonderer Wert auf die ziemlich spärlichen, diesem Gegenstand speziell gewidmeten Arbeiten gelegt. Sie enthalten z. T. reichliche Literaturangaben, lassen aber andererseits öfters in manchen für unsere Zwecke wichtigen Fragen mangels präziser Angaben eine eindeutige Beantwortung nicht zu. So mußten manchmal

---

\*) So erwähnt A. d. Baginsky (Lehrbuch d. Kinderkrankheiten, 6. Aufl., 1899, S. 258) die gelegentliche Mitbeteiligung der Speiseröhre, die geschwollen, verdickt, oft hämorrhagisch, gelegentlich pseudomembranöse Einlagerungen aufweist, die sich herabziehen bis zur Kardie. Nach Th. Escherich (Ätiologie u. Pathogenese der epidemischen Diphtherie, Wien 1894, Alfr. Hölder, S. 237 f.) ist Speiseröhrenerkrankung bei echter Diphtherie äußerst selten, im Magen dagegen häufiger: „Der Ösophagus bleibt, obgleich er die Passage vermittelt, zumeist frei.“

Tabelle  
(Diphtherie der

Fortl. Zahl	Autor (Jahr)	Publikationsort	Zahl d. Pat.	Alter u. Geschl. d. Pat.	Lokalisation				
					Nase	Rach.	Lar.	Trach.	Bronch.
1	Breton- neau (1821)	Zitiert nach M. Mackenzie (siehe Nr. 15)	1	15 J. ♂					
2	Grimaud (1821/22)	Zitiert nach H. D. Fry (siehe Nr. 16)	1	Kind Geschl. ?		+	+	+	
3	M. Louis (1824)	..	1	32 J. ♀		+	+	+	+
4	J. Aber- crombie (1826)	..	1	26 J. ♂			+		
5	Ferrand (1827)	Zitiert nach M. Mackenzie (siehe Nr. 15)	2	?	Pseudomembran erstreckte sich tief in die Luftwege				
6	Horteloup (1828)	Zitiert nach H. D. Fry (siehe Nr. 16)	1	19 J. ♂	+	+		+	-
7	M. Millard (1858)	..	3	3 J. ♀		+		+	+
				3 J. ♀		+	+	+	
	Von M. Millard der Anat. Gesellschaft demonstriert, von M. Guersant dem Museum Dupuytren (Paris) übergeben			5 J. Geschl. ?					



I.  
Speiseröhre)

der Diphtherie in		Bazillen- nachweis	Aus- gang	Be- merkungen
Ösophagus	Magen			
Streifenförmige Membranen reichen weit in die Speiseröhre hinab, der längste Streifen erreicht die Kardialia; dazwischen freie, gesunde Partien			†	
½ Linie dicke, adhärenente Membran bis zum Magen			†	
Oberer Teil ergriffen (Membranen reichen bis 10 cm unterhalb des Krikoids)			†	Phthise mit sek. Di; Deglutitionsbeschwerden bis zum Sternum
Heraufwürgen und Heraushusten von Membranteilen. Autoptisch: ganzer Ösophagus bis zur Kardialia befallen, Membran an letzterem Orte locker angeheftet und eine zusammenhängende weiche Masse von ⅓ Zoll Durchmesser darstellend			† (nach 3 Wochen)	Remittierender Verlauf
Oberer Teil befallen			†	Sekundär nach Scarlat.
Obere Hälfte befallen			† (nach 6 Tagen)	
Nur unterer Teil befallen (10 cm unterhalb d. Krikoidenge vertikale Flecken von Pseudomembranen, die nach unten zu einer Röhre konfluieren, in der Kardialhöhe aber nur die vordere Wand einnehmen; sie hören plötzlich 2 mm oberhalb der Epithelgrenze auf)			† (am 5. Tage infolge Croup)	Wunddiphtherie nach Spaltung eines kalten Abszesses; Di auch in Mund und Vulva
Oberer Teil befallen (Membranen im Pharynx und sich 5 cm weit in den Ösophagus hinein erstreckend)			† (24 Std. nach Beginn)	3 Wochen früher Scarlat.
Ausgebrochene, 12 cm lange, dicke Di-membran, welche einen größeren Teil des Ösophagus ausgefüllt hatte			?	

Fortf. Zahl	Autor (Jahr)	Publikationsort	Zahl d. Pat.	Alter u. Geschl. d. Pat.	Lokalisation				
					Nase	Rach.	Lar.	Trach.	Bronch.
8	M. Vidal (1858)	Zitiert nach H. D. Fry (siehe Nr. 16)	1	10 J. ♀		+			
9	A. Steffen (1869)	Jahrbuch für Kinderheilkunde Bd. 2 (1869), S. 143 u. ff.	4	8 Monate ♂ (Fall 17)		+	+		
				1½ J. ♂ (Fall 28)		+	+	+	+
				2 J. ♂ (Fall 29)		+	+		
				1½ J. ♂ (Fall 44)		+	+		
10	E. Wagner	Bei Zenker u. Ziemssen, Krankheiten des Ösophagus, v. Ziemssen's Handbuch Bd. VII. I. Teil, Anhang, S. 141	2	?			?		

der Diphtherie in		Bazillen- nachweis	Aus- gang	Be- merkungen
Ösophagus	Magen			
Ganzer Ösophagus ergriffen (die Di-membranen erstrecken sich ohne Unterbrechung bis zur Kardia, sind 1 mm dick, an der Kardia erheblich dünner)			† (in 24 Std.)	Sekundäre Di nach Typhus (2 Wochen früher)
Gleichmäßig diffuse croup. Exsudation vom Pharynx bis zur Kardia, die darunter liegende Schleimhaut tiefrot			†	
Die oberen Partien teils geschwellt und gerötet, teils ist die Schleimhaut in eine schwarzgraue Masse verwandelt, von welcher sich hie und da weißlich-graue Flecken mit dem Messer abstreifen lassen			†	
Diffuse croup. Exsudation vom Eingang des Ösophagus bis $\frac{3}{4}$ abwärts			†	Chronische Miliartuberkulose der Lungen; Schwellung und Verkäsung der Bronchialdrüsen
Einzelne längliche größere und kleinere Geschwüre, von buchtigem, scharf abgeschnittenem, tiefroten Rande umgeben. Genaues Abschneiden des Prozesses mit schiefem, zackigen, tiefroten Rande an der Kardiagrenze			†	
Oberer Teil			†	Unter 80 Di-Sektionen

Fortl. Zahl	Autor (Jahr)	Publikationsort	Zahl d. Pat.	Alter u. Geschl. d. Pat.	Lokalisation.					
					Nase	Rach.	Lar.	Trach.	Bronch.	
11	Zenker und v. Ziemssen (1877)	Krankheiten des Ösophagus, v. Ziemssen's Handbuch, Bd. VII, I. Teil, Anhang, S. 141	2	42 J. ♀  11 J. ♂		+	ø	ø		
12	F. Seitz (1877)	Zitiert nach M. Mackenzie (siehe Nr. 15)	1	?		+				
13	Ch. Tala- mon (1878)	Zitiert nach H. D. Fry, (siehe Nr. 16)	1	2½ J. ♀		+	+			
14	Jacobi (1880)	"	1	4 J. ♂		Di der Luftwege				
15	M. Macken- zie (1884)	Die Krankheiten des Halses und der Nase, deutsch von F. Semon, Berlin 1884, II. Bd., S. 98 u. ff.	2	3 J. Geschl. ?  6 J. ♂		+				
16	H. D. Fry (1885)	A Contribution to the study of diphtheria of the oesophagus; with report of a case. Am. Journ. Med. Scienc. Phila- delphia, Okt. 1885	1	18 J. ♀	+	+	+	+		

der Diphtherie in		Bazillen- nachweis	Aus- gang	Be- merkungen
Ösophagus	Magen			
Graue, membranöse, inselförmige Auflagerungen; im oberen Teile zahlreicher, unten vereinzelt			†	Unter wesentlich kleinerem Sektionsmaterial als sub Nr. 10
Teils kleine rundliche, teils länglich-streifige, oberflächliche Ulzerationen			†	
Dünnes, membranöses, mit Eiter bedecktes Exsudat erstreckte sich 4 cm weit in den Ösophagus			†	
Ganzer Ösophagus ergriffen (im oberen Viertel stark adhärenzte, dünne Membranen, im Rest sich ablösende; im unteren Fünftel ein enger Strang, sich bis aber nicht durch die Kardia erstreckend)	0		† (8 Tage nach Beginn)	Unter 108 Di-Autopsien
Oben frei; alte Ätzstriktur, 12 cm unterhalb des Krikoids beginnend, mehrere Zentimeter lang, infiltriert und mit Di-Membranen erfüllt			†	Möglicherweise wurde die Festsetzung der Di am Orte der Striktur durch Bougiegebrauch herbeigeführt
Oberes Drittel mit dicken, adhärenzierenden Membranen bedeckt			†	
Ganzer Ösophagus bis 1 Zoll (= 2½ cm) oberhalb der Kardia mit Pseudomembranen bedeckt			†	
Am 6. und 7. Tage nach Beginn Ausbrechen je 1 Di-Ausgusses des Ösophagus [Abbildung: von der Kuppe des Pharynx geht 1 Teil aus, ein 2. von der rechten Tonsille, sie vereinigen sich unterhalb des Ösophaguseingangs (engere Stellen). Kardia zeigt ebenfalls engere Portion. Überdies ein Stück abgelöste Magenschleimhaut]. Gesamtlänge 37½ cm (= 15 Zoll), vom Ösophagus-Eingang ab etwas weniger als 9 Zoll (= 22 cm)			† (am 7. Tagenach Beginn der Erscheinungen im Rachen)	Hämorrhagische Stühle, schließlich auch Di-Membranen im Menstrualdejekt und an der Innenseite der Unterlippe

Ford. Zahl	Autor (Jahr)	Publikationsort	Zahl d. Pat.	Alter u. Geschl. d. Pat.	Lokalisation				
					Nase	Rach.	Lar.	Trach.	Bronch.
17	E. Fränkel (1886)	Ärztlicher Verein zu Hamburg, 9./III. 1886, Deutsch. med. Woch., 1886, Nr. 22, S. 555	1	4½ J. ♀		+			
18	W. P. Northrup (1889)	New York Pathol. Society, 27./III. 1889 N. Y. Med. Rec., 17./VIII. 1889, S. 191	1	14 Mon. Geschl. ?		+			
19	E. W. Goodall (1896)	Transact. Pathol. Society London, 47. Bd. (1896), S. 39	1	9 Tage ♂		+			
20	John Faw- cett (1906)	Ibidem, 57. Bd. (1906), S. 336 u. f.	1	35 J. ♀		+	+	+	+
21	E. Cautley (1902/03)	Zitiert nach J. Fawcett (l. c.)	1	1½ J. ♂					
22	F. E. Field (1907)	Lancet 19./I. 1907, S. 161 u. f.	1	37 J. ♂		+	+	+	+

der Diphtherie in		Bazillen- nachweis	Aus- gang	Be- merkungen
Ösophagus	Magen			
Oberer Abschnitt befallen			†	Unter mehr als 400 Disektionen
2 Reihen gegenüberstehender, 3—7 mm im Durchmesser haltender, ausgestanzter Geschwüre mit gereinigtem Grunde. — Die ziemlich dicken Pseudomembranen i. Sin. piriform. bieten mikroskop. „diphtherit. Charakteristika“ dar und schließen Mikrokokken-Kolon. ein	Gastritis catarrh., keine Pseudomembran	Vom Geschwürsgrunde des Ösophagus neg.	† (8 Tage nach Beginn)	Beginn mit Stomat. ulcerosa, 5 Tage ante mort. Pseudomembranen auf der Tonsille, die letzten 2 Tage Diarrhöen
Die Membran vom Pharynx erstreckte sich hinab in den Ösophagus bis ca. 1 Zoll (= 2½ cm) oberhalb der Kardia		† (Rachen)	†	Seit Geburt an Krupphusten leidend
Ganzer Ösophagus befallen (waschlederartige, dicke Membran, die unteren 9 cm dünner, sodaß fleckweise die entzündete und kongestionierte Schleimhaut durchsah). Mikroskop.: Epithellage vollkommen zerstört, in der Submucosa starke kleinzellige Infiltration, die äußeren Lagen von normalem Aussehen	ø	† (Ösophagus, Lar., Herzblut)	† (4 Tage nach Di- und 9 Tage nach Fieberbeginn)	Allgem. Körperschwäche im Anschluß an zwei Laparotomien, einige Wochen später Di.-Ausbruch, Schluckversuche sehr schmerzhaft
Oberes Drittel (Di-Membranen)	Eben- solche in der pylor. Region		†	
Kurz ante mort. wird eine röhrenförmige 3—4 Zoll (7½—10 cm) lange Membran herausgewürgt. Autoptisch: dichte, gelbliche Membranen im Pharynx, sich in Resten bis 3 cm oberhalb der Kardia erstreckend. Epithel nekrotisch, Schleimhaut kongestioniert		† (Fast in Rein- kultur)	† (5 Tage nach Beginn)	

Fortl. Zahl	Autor (Jahr)	Publikationsort	Zahl d. Pat.	Alter u. Geschl. d. Pat.	Lokalisation				
					Nase	Rach.	Lar.	Trach.	Bronch.
23	J. D. Rolleston (1912/13)	Brit. Journ. of Childr. diseases Jan. 1912, ref. Int. Cbl. f. Lar. Bd. 28, S. 214 und Z.f. Lar. Bd. V, S. 549. Ibidem, Sept. 1913, ref. Int.Cbl. f. Lar. Bd. 29, S. 556	2	4½ J. ♂	+	+	+		
				6 J. ♂	+	+			
24	R. Norer (1917)	Bisher nicht veröffentlicht*)	1	35 J. ♂		leicht gerötet			

\*) Herrn Dr. R. Norer, früher Assistent des hiesigen Universitätsinstituts die Überlassung dieser von ihm im Felde gemachten Beobachtung zur Publikation erlaube.

einzelne Rubriken unausgefüllt bleiben. Indes trifft das mehr für die älteren Fälle zu.

Ohne aber jetzt auf gewisse Einzelheiten, die sich aus dem tabellarisch zusammengestellten Material ergeben, einzugehen, sei hier nur darauf hingewiesen, daß die von 24 Autoren im Laufe eines Säkulums beobachteten 34 anscheinend sicheren Fälle von Speiseröhrendiphtherie ipso facto zweifellos die große Seltenheit dieser Affektion beweisen. Freilich sind damit sicherlich nicht alle Fälle von Speiseröhrenkomplikationen erfaßt, ja wir könnten noch weitere 13 ziemlich sichere Beobachtungen dieses Leidens anführen\*\*), die indes mangels aller Details keine Aufnahme in

\*\*) Es handelt sich um die Beobachtungen von Andra (1829) -- 1 Fall. Espagne (1860) -- Fall v. Dr. Puech, Squire (1866) --



der Diphtherie in		Bazillen- nachweis	Aus- gang	Be- merkungen
Ösophagus	Magen			
Keine Membranen, im unteren Drittel 2 der Länge nach verlaufende nekrotische Flächen von je 3½ cm Länge, sich unten vereinigend und dicht am unteren Speiseröhrenende aufhörend. In der Mitte von 1 der beiden Flächen tiefes Geschwür mit freiliegender Muskulatur		+	† (am 11. Tage)	Kein Antitoxin verabfolgt
Kongestionierte Partie am unteren Ende mit submukösen Blutungen und Membranen			†	
Schwere nekrotisierende Ösophagitis und Gastritis mit Pseudomembranen (mißfarbige, graue, zähe Beläge im ganzen Ösophagus, besonders an der Vorderwand, ab und zu noch kleine Schleimhautinseln erhalten). Schleimhaut des Kardiaringes vollständig intakt	+	+	† (16 Tage nach Krankheitsbeginn an Bronchopneum.)	Zu Beginn hochfiebernd, Diarrhöen, Brennen im Halse, hochgradige Macies

für pathologische Anatomie, jetzt in gleicher Eigenschaft in Wien, bin ich für kation zu großem Danke verpflichtet, den ich auch an diesem Orte abzustatten

obige Tabelle fanden. Doch würde sich weder damit noch mit abermaliger Hinzufügung von 2 weiteren, indes nicht ganz sicheren Beobachtungen von (sekundärer) Diphtherie nach Salzsäureverätzung und Cholera [von Bretonneau bzw. Ogle\*)] die Sachlage ändern. Immerhin verdient es aber vermerkt zu werden, daß das Sektionsmaterial verschiedener Beobachter — wohl in Abhängigkeit vom genius epidemicus — sehr wechselnde Zahlen bezüglich Mitbeteiligung der Speiseröhre darbot; es fanden:

2 Fälle, West (1874) — 2 Fälle, Wilks u. Moxon (1875) — 2 Fälle, Rechou — 2 Fälle, Jones u. Sieveking (1875) — ? Fälle, Laboulbène (1879) — 3 Fälle, die zumeist in den Arbeiten von M. Mackenzie (siehe Tabelle I. Nr. 15) und H. D. Fry (siehe Tab. I. Nr. 16) kursorisch erwähnt werden

\*) Zit. nach H. D. Fry (siehe Tab. I. Nr. 16).

Bretonneau	unter	55	Autopsien	2	Ösophaguskompli- kationen
E. Wagner	„	80	„	2	„
Ch. Talamon	„	108	„	1	„
E. Fraenkel	„	über 400	„	1	„

Diesem spärlichen Vorkommen entspricht es durchaus, daß etwaige Folgezustände (Narbenstenosen) geradezu zu den Seltenheiten zählen. Einmal deshalb, weil die überwiegende Mehrzahl der Fälle mit Speiseröhrenbeteiligung derart schwere und gefährliche anderweitige Komplikationen (Luftwege, siehe Tab. I) aufweisen, daß kaum Aussicht zur Lebenserhaltung besteht, andererseits aber trotz der Extensität des Prozesses nur in einer kleineren Zahl von Fällen die tieferen Wandabschnitte soweit affiziert sind (Geschwüre, siehe Tab. I Nr. 9, Beobachtung 4; Nr. 18; Nr. 23, Beobachtung 1; Nr. 24), daß sich daraus dauernde Deglutitionsbeschwerden entwickeln müssen. Die auf den S. 20—25 folgende Tabelle II, welche die in der Literatur niedergelegten Beobachtungen postdiphtherischer Speiseröhrenstenosen zusammenstellt, gibt davon ein Bild.

Diesen 9 aus der Literatur der letzten 60 Jahre stammenden Fällen von postdiphtherischer Narbenstenose der Speiseröhre ließen sich noch hierhergehörige Erfahrungen Sargnons\*) anreihen. Doch konnte eine Aufnahme derselben in die Tabelle II mangels aller Details nicht erfolgen. Auch die Verwertung einer Beobachtung Korczynskis\*\*), die Danielsen (siehe Tabelle II Nr. 7) entgegen der Meinung des Autors für die postdiphtherischen Narbenstenosen reklamierte, mußten wir uns versagen, weil aus dem kurzen deutschen Referat nichts für Narbenstenose Zwingendes entnommen werden kann.

Bei dieser Sachlage — erst 9—10 sichere Fälle von postdiphtherischen Narbenstenosen der Speiseröhre! — dürfen unsere bei-

---

\*) Sargnon bei G. Killian, Die direkten Methoden in den Jahren 1911 und 1912. Sammelreferat. Intern. Centralbl. f. Lar. usw. 1913, Bd. 29, S. 448.

\*\*) Korczynski (Krakau), Stricturea oesophagi spastica ex ulcero diphtherico (Perforation d. Ösophagus, Leubes Nährklystiere, Genesung). Zentralbl. f. Medizin 1883, Nr. 33, S. 542.

den einschlägigen Beobachtungen von solchen besondere Aufmerksamkeit beanspruchen:

I. Rosa G., 20 j. Dienstmagd. Angaben: 19. VI. 1919: Früher stets gesund, keine Infektionskrankheiten. Ende Aug. 1918 Diphtherie, seither Unmöglichkeit feste Speisen zu schlucken, konsekutive Abmagerung. Im Frühjahr 1918 soll ihr Dienstherr gleichfalls Diphtherie gehabt haben, gleichzeitig mit der Pat. lagen 2 Knaben desselben am gleichen Leiden krank. Pat. wurde injiziert, stand aber vorzeitig auf; Erkältung mit Verschlimmerung. Während der Diphtherie mehrtägige Aphonie. In der Folge war die Stimme noch durch 2 bis 3 W. nicht völlig klar. 2 $\frac{1}{2}$  W. nach Beginn der Erkrankung an Diphtherie Paresen der r. oberen und unteren Extremität, dann komplizierende Grippe. Bald darauf Verschwinden der Paresen. Noch während der Diphtherie Schluckbeschwerden. Feste Speisen passierten anfangs, in den folgenden Monaten erhebliche Verschlimmerung der Deglutitionsbeschwerden, starker Gewichtsverlust (16 kg). Febr. 1919 spontane, kurzdauernde Besserung der Schluckbeschwerden. Lokalisation des Passagehindernisses in Höhe des Proc. xyphoideus sterni, nie wechselnd, subjektiv besonders deutlich nach kalten und heißen Speisen bzw. Getränken. Dann deutliches Gefühl des Steckenbleibens. Aber erst wenn die Speiseröhre hierauf bis zum Jugulum angefüllt werde, entscheide es sich, ob Regurgitieren oder Durchtritt der gesamten Flüssigkeitssäule erfolgt. Durch Sondierung auswärts Feststellung einer für den Magenschlauch unpassierbaren Verengung in der Speiseröhre. —

Befund: Mittelgroß, grazil, hochgradig abgemagert, hinfällig. Gewicht 43 $\frac{1}{2}$  kg. Gelegentlich können nicht einmal mehr Flüssigkeiten behalten werden. Afebril. Über beiden Lungenspitzen deutlich verschärftes und verlängertes In- und Expirium, aber ohne Rasselgeräusche. Heller, voller Perkussionsschall über der ganzen Lunge, gute Verschieblichkeit der unteren Lungengrenzen, Herztöne rein.

21. VI. 1919. I. Röntgenuntersuchung (Zentral-Röntgeninstitut, Leiter: Dozent Dr. K. Staunig\*)): Hochgradige Stenose an der Grenze zwischen mittlerem und unterem Ösophagusdrittel mit Erweiterung der oberen 2 Drittel, in welchen sich die Kontrastmittelpaste, wie in einem breiten, schlaffen Sacke staut. Die Form der Kontrastmittelsäule wechselt; sie bildet einen spitzen Kegel, dessen Seiten scharf begrenzt sind und dessen Spitze sich fortsetzt in einen fadendünnen K.-M.-Beschlag des unteren Drittels des Ösophagus. Bei der Wiederholung der Untersuchung erscheint die K.-M.-Säule fingerkuppenförmig abgerundet und scharf

---

\*) Sämtliche im Folgenden angeführten Röntgenbefunde und Aufnahmen stammen aus diesem Institute, wofür ich dessen Leiter auch an dieser Stelle besten Dank sage.

Tabelle  
(Postdiphtherische)

Fortl. Zahl	Autor (Jahr)	Publikationsort	Zahl d. Pat.	Alter u. Geschl. d. Pat.	Anamnestiche Daten. Wie lange liegt die Di. zurück?
1	M. Gendron (1860)	Union médicale Paris 1860 (14. Jg.) S. 569, zitiert nach H. D. Fry, Am. Journ. Med. Scienc. Phila- delphia, Okt. 1885	1	Er- wachsen ♂	8 Tage nach überstandener Diphtherie
2	Leube und Penzoldt	Klinische Be- richte von der med. Abteilung des Landes- krankenhauses Jena. Erlangen, Besold 1875 zitiert nach Zenker und Ziemssen, Krankheiten des Ösophagus, siehe Tabelle I, Nr. 11	1	21 J. ♀	Schon seit dem 4. Lebensjahr leichte Schlingbeschwerden. Nach einer als „Rachenbräune“ diagnostizierten Krankheit in der Rekonvaleszenz zuneh- mende Dysphagie und Ab- magerung
3	Trendelen- burg (1879)	Traité de la gastrostomie, übersetzt von Dr. L. H. Petit, Paris 1879, Fall 41 zitiert nach H. D. Fry, siehe Tabelle I, Nr. 16.	1	37 J. ♀	Mit 25 Jahren Di., anschließend daran Ausbildung einer Strik- tur, Heilung durch Bougierung; 4—5 Jahre später Rückfall, Unvermögen zu schlucken
4	Johann Spielberg (beobachtet 1888, Kinder- spital Basel, Prof. Hagen- bach)	Über einige Fälle von Ösophagus- strikturen bei Kindern bei Ver- ätzung und Diphtherie usw. Inaug.-Dissert., Basel 1907	1	6 $\frac{1}{3}$ J. ♀	Schwerer Scharlach und echte Di. (Zunge, Rachen, Nase und Lar. ergriffen, postdi. Gaumen- segellähmung). 2 $\frac{1}{2}$ Monate später sofortiges Erbrechen fester Speisen nach deren Aufnahme. Ein Kirschkern bleibt in oder über der Stenose stecken

II.  
Narbenstenosen.)

Klinischer Befund bei Behandlungsbeginn	Endoskopischer Befund	Röntgenbefund	Operationsbefund	Verlauf
<p>Strikturen unterhalb der Krikoidenge</p> <p>Am Gaumen oberflächliche weiße, am Rachen derbere, konvergierende Narbenzüge. Sonde: Sehr bedeutende, offenbar mehrfache Stenosierungen, auch noch im unteren Teil des Ösophagus</p> <p>2. Strikturen sehr tief unten im Ösophagus, kein Instrument konnte durchgeführt werden. Ca und Sy werden ausgeschlossen</p> <p>3 Wochen nach Beginn der Deglutitionsbeschwerden Aufnahme: hochgradige Abmagerung. Höhergradige Stenose in 23 cm Abstand von der oberen Zahnreihe (Kardia-Distanz ca. 28 cm!), nur ganz dünne Bougies passieren zunächst</p>				<p>Bougierung: durch 12 Tage Ernährung mittels ins Schlundrohr eingegossener Flüssigkeiten, bis die Schluckfähigkeit wieder normal wurde</p> <p>Wesentliche Besserung durch konsequente, ca. 5-wöchentliche Sondenbehandlung</p> <p>Gastrotomie, Heilung</p> <p>Weitgehende Besserung in etwas über 5 Wochen durch reine Sondenbehandlung</p>

Fortl. Zahl	Autor (Jahr)	Publikationsort	Zahl d. Pat.	Alter u. Geschl. d. Pat.	Anamnestiche Daten. Wie lange liegt die Di. zurück?
5	A. v. Eiselsberg*) (1898)	Über Sondierung ohne Ende zur Erweiterung schwerer Narbenstrikturen, insbesondere derer des Ösophagus. Deutsche med. Wochenschr. 1898, Nr. 15 u. 16	1	5 J. ♀	Im 2. Lebensjahr Scharlach, im Verlaufe gesellte sich Di. hinzu. 4 Wochen nach Ablauf des Scharlachs Schluckbeschwerden, weitere 2 Wochen später blieb ein Bissen im Ösophagus stecken. Ähnliches seither öfters
6	Hans Jungnickel (1903) (Krankenhaus Saaz)	Ein seltener Fall von Ösophagusstriktur, Prager med. Wochenschr. 28. Jhrg. (1903), Nr. 38, S. 489 u. f.	1	18 J. ♂	Mit Seruminjektionen behandelte Di., 14 Tage später die ersten Schluckbeschwerden (feste Speisen!), 4 Monate später auch Flüssiges nur mit Mühe

\*) Es mag strittig bleiben, ob das die Stenose erzeugende Ulcus in diesem hervorgebracht war. Danielsen (vgl. diese Tabelle, Nr. 6) und V. v. Hacker an. Der Autor selbst scheint eher an letztere Möglichkeit zu denken. Diese Schluckbeschwerden ins Auge faßt, der gut mit der Spätinfektion der Scharlach-

Klinischer Befund bei Behandlungsbeginn	Endoskopischer Befund	Röntgenbefund	Operationsbefund	Verlauf
<p>Flüssigkeiten passieren gut, feste Speisen müssen sehr gut gekaut und langsam und vorsichtig geschluckt werden, wenn kein Regurgitieren erfolgen soll. In 14 cm Entfernung hinter der Zahnreihe (also suprabifurkal und annähernd im Bereich der oberen Brustapertur) unüberwindliches Hindernis für Sonden mittleren Kalibers</p>				<p>Heilung durch Bougierung</p>
<p>Äußerste Abmagerung bei Aufnahme. Zwei höhergradige Strikturen: Erste in 18 cm Entfernung, für dünne Sonde einmalpassierbar, zweite in 30 cm von der oberen Zahnreihe, also weit infrabifurkal, anscheinend undurchgängig</p>			<p>Da erste Striktur nicht dilatierbar und noch innerhalb des Halsabschnittes gelegen, Ösophagotom. ext., wobei eine quere, von links oben nach rechts unten ziehende Narbenleiste gefunden wird. Entrierung der zweiten Stenose vorerst nur mit feiner Harnröhrenbougie, schrittweise Erweiterung</p>	<p>Durch mehr als 7 Monate mühevoller Bougierung mit weitgehender Besserung und wesentlicher Zunahme des Körpergewichtes. Schließlich operativer Verschluß der Ösophagotomiefistel am Halse</p>

Fälle durch Scharlachnekrose oder durch Erkrankung an genuiner Diphtherie (Handbuch der praktischen Chirurgie, 4. Auflage, II. Bd., 501) nehmen ersteres gewinnt an Wahrscheinlichkeit, wenn man den relativ späten Eintritt der patientin mit echter Diphtherie harmonisiert.

Fortl. Zahl	Autor (Jahr)	Publikationsort	Zahl d. Pat.	Alter u. Geschl. d. Pat.	Anamnestiche Daten. Wie lange liegt die Di. zurück?
7	Wilh. Danielsen (1909) Klinik Kuttner	Postdiphtheritische Speiseröhrenverengungen, Bruns' Beiträge zur klin. Chir., Bd. 63, S. 257 u. ff.	1	12 J. ♀	Mit Seruminjektionen behandelte Di., 3 Wochen später einmaliges Erbrechen unverdauter Speisen, später passiert auch Breiiges nicht
8	G. Killian (1911)	Verhandlungen des Vereins deutscher Laryngologen, 18. Tagung, Frankfurt a. M. 1911, S. 72	1	Kind, Geschl. ?	Hatte an Di. gelitten, unmerklich entwickelte sich eine Stenose, die Schluckbeschwerden verursachte
9	Aurel Réthi (1912) Klinik P. Gerber	Über Ösophagusstenose, Berl. kl. Wochenschr., 1912, Nr. 51, S. 2405 u. ff.	1	15 J. ♀	Im 3. Lebensjahr Di. im Verlauf derselben Auftreten einer Halsgeschwulst, deren Inzision Eiter ergab; unmittelbar nach Heilung der Di. Schluckbeschwerden, feste Bissen bleiben leicht stecken. Beschwerden seither andauernd

begrenzt. — Keine Auffälligkeiten in der Peristaltik. Herz, große Gefäße und Thorax bieten normale Verhältnisse. — Diagnose: Organische Stenose an der angegebenen Stelle. — (siehe Fig. 1).

23. VI. 1. Ösophaguskopie in Rückenlage mit 12 mm Rohr: Bi-Rückstände in der Speiseröhre. Schleimhaut schlaff, Lumen erweitert. In 31½ cm Entfernung von der oberen Zahnreihe verengt sich das Lumen plötzlich auf Stricknadeldicke, wobei es durchaus zentral gelagert und überall von glatter Schleimhaut begrenzt ist. Versuch weiteren Vorschiebens des Verlängerungsrohrs stößt auf abso-



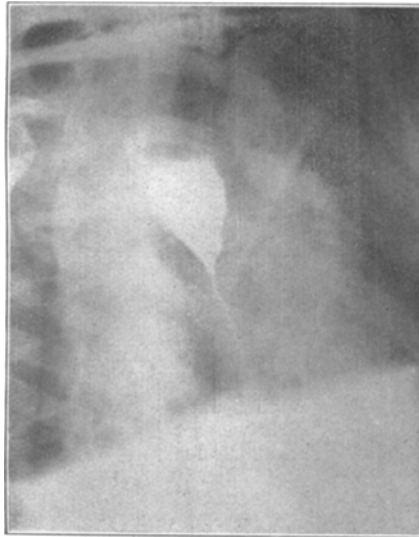
Klinischer Befund bei Behandlungsbeginn	Endoskopischer Befund	Röntgenbefund	Operationsbefund	Verlauf
<p>4 Monate post Di. wegen stärkerer Abmagerung Spitalsaufnahme nötig. Sonde: höhergradige Stenose in 29 cm Entfernung von der oberen Zahnreihe (Hiatusgegend?). Dünne Haarsonden passieren in den Magen</p> <p>Exploration mit Sonde, Rohr und Röntgen zeigt eine „richtige“ narbige Stenose, die auch hat behandelt werden müssen. Sitz der Stenose nicht angegeben</p>	<p>In annähernd gleicher Distanz (27 cm) trichterförmige, narbige Verengung mit kleiner Öffnung, darüber eine Erweiterung</p>	<p>Geschluckte Bi-pille bleibt in der Höhe der II.—III. Rippe stecken</p>	<p>Gastrostomie nach Kader zur besseren Ernährung</p>	<p>Wiederholt versuchte Sondierung ohne Ende scheitert, da Schrottkugel nicht passiert. Wesentliche Besserung durch Thiosinaminjektionen und Bougierung</p> <p>Wahrscheinlich Heilung</p>
<p>Hindernis in 18 cm Entfernung von der oberen Zahnreihe. Transversale Narbe am Halse</p>	<p>Der Ösophagusgang sitzt ganz neben der Trachea und höher wie der narbige Boden einer Höhle, in die man zunächst mit dem Rohr gelangt (Hypophar-Divertikel?). Der Ösophagusgang bildet einen narbigen Ring von 0,5 cm Durchmesser</p>			<p>Sondenbehandlung im Ösophagoskop, Heilung nach 1½ Monaten</p>

luten Widerstand. Bougierung der Stenose im Rohr mit Sonde Nr. 12 (Charrière); nach kurzem Liegen passiert auch Nr. 16, letztere wird nach Entfernung des Rohres  $\frac{1}{4}$  Stunde liegen gelassen. In der Folge passierte Bougie Nr. 20 (Charrière). Bald Zunahme des Körpergewichtes und frisches Aussehen.

14. VII. 2. Ösophagoskopie, die den Befund der ersten vollauf bestätigte und bei der im Rohr Bougierung mit Sonde Nr. 22 bis auf 41 cm Entfernung von der Zahnreihe gemacht wurde. Einiger Widerstand und leichte Blutung bei Rückführen der Sonde. In den

nächsten Tagen erschwerte Deglutition. Normale Temperatur. Ab 16. VII. wieder Bougierung mit Sonde Nr. 20. 21. VII. Gewicht 52 kg (!). 28. VII. Familienverhältnisse halber nach Hause entlassen; erscheint aber sehr bald wieder, da sich Verengung eingestellt hatte. (1. VIII.).

In der Folge Selbstbehandlung mit Sonden verschiedenen Kalibers. Subfebrile Temperaturen, die im Zusammenhang mit der Angabe der Pat., daß sie morgens Schleim breche und ein Brennen und Zusammenziehen an der Stelle der Stenose fühle, so oft die geschluckte Nahrung tatsächlich bis in den Magen hinab-



sekund. Dilatation

Striktur

Fig. 1.

Fall I. (Rosa G.). Hochglanzkopie eines verkleinerten Diapositivs der Aufnahme vom 21. VI. 1919: Hochgradige Striktur an der Grenze des mittleren gegen das untere Speiseröhrendrittel und die darüber gelegene sekundäre Dilatation.

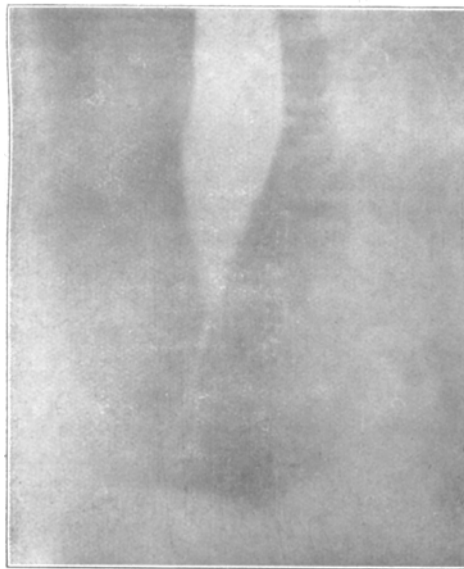
dringe, auf einen durch Sondierung hervorgerufenen ösophagischen Prozeß mit Spasmen hinweisen.

22. VIII. 3. Ösophagoskopie zeigt den Stenoseneingang allseits von glatter, nicht geröteter oder geschwellter Schleimhaut begrenzt. Bougie Nr. 20 passiert eben noch im Rohr mit Mühe.

Binnen kurzem kehrte die Temp. zwar zur Norm zurück, die Bougierung löste aber weiter beträchtliche Schmerzen aus und machte von Tag zu Tag größere Rückschritte. Versuchswise Anwendung

von subkutanen Fibrolysininjektionen — je 2 cm<sup>3</sup> jeden 3. Tag — keine Besserung. Verlegung der Pat. in gutem Ernährungszustand auf die chir. Klinik\*) zwecks Gastrostomie (3. X. 1919). — 2. und 3. Röntgenuntersuchung am 7. bzw. 20. X. 1919 weist eine nahezu absolute Stenose der Speiseröhre an der Grenze zwischen mittlerem und unterem Drittel nach. Die verengerte Stelle ist 4 cm lang und kaum für einen Bindfaden durchgängig (vgl. Fig. 2).

24. X. 1919 Laparatomie (chir. Klinik) in Atropin-Morphium-Äthernarkose: Erst Gastrostomie nahe der Kardie: „Beim



Beginn der  
Stenose

Zwerchfell-  
kuppe

Fig. 2.

Fall I. (Rosa G.). Hochglanzkopie eines verkleinerten Diapositivs der Aufnahme vom 7. X. 1919: Trichterförmige Verjüngung der glattwandigen Speiseröhre nach der Striktur zu; nunmehr mäßige suprastenotische Dilatation. Sehr beträchtlicher Abstand der verengten Stelle von der Zwerchfellkuppe (Hiatusgegend).

Versuch mit dem Finger in den Ösophagus einzudringen erweist sich derselbe als weit. Ein durch die Kardie durchgeschobenes Bougie bleibt ca 7 cm oberhalb derselben im Ösophagus stecken und stößt dort auf ein ziemlich derbes Hindernis. Es handelt sich demnach

\*) Für die weitere Verwertung dieses Falles und die Einsichtnahme in die Krankengeschichte bin ich dem Vorstände der chirurg. Klinik, Herrn Prof. Haberer, zu besonderem Danke verpflichtet.

nicht um eine röhrenförmige Stenose, wie das Röntgenbild anzeigt, sondern um eine zirkumskripte, zirkuläre Narbe“. 3schichtiger Verschuß der Gastrotomiewunde und Anlegung einer mehr pyloruswärts situierten typischen Gastrostomie mit Witzelscher Kanalbildung. 9. XI. In der Wunde nekrotische Fascienteile zu sehen.

Ab 18. XI. vorsichtige Wiederaufnahme der Bougiebehandlung (chir. Klinik). Bougie Nr. 5 (5 mm Durchmesser!) gleitet mit geringem Widerstand durch die verengte Stelle.

2. XII. Bougie Nr. 8. 3. XII. Kräftezustand sehr befriedigend.

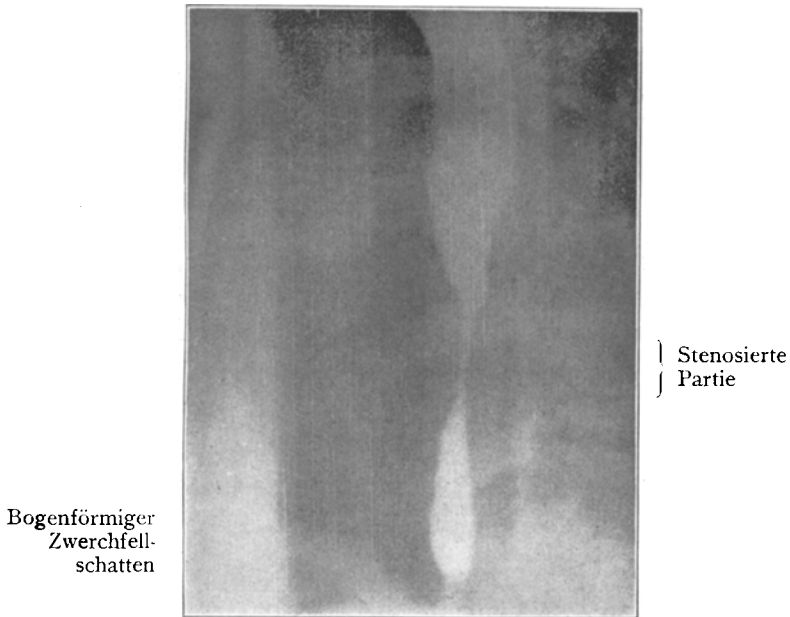


Fig. 3.

Fall I. (Rosa G.). Hochglanzkopie eines verkleinerten Diapositivs der Aufnahme vom 13. II. 1920: Unterhalb der stenosierten Partie erweitert sich die Speiseröhre wieder. Die Verengung in der Gegend der Zwerchfellskuppe entspricht dem tonisch geschlossenen untersten Ösophagusabschnitt (Hiatusgegend).

Die Dehnung der Striktur wird vorsichtig und ganz allmählich fortgesetzt.

13. II. 1920. 4. Röntgenuntersuchung: Die Stenose liegt in Höhe des 8. und 9. Brustwirbels, der maximale Durchmesser an der engsten Stelle beträgt nicht mehr als  $2\frac{1}{2}$  mm, die Längsausdehnung der Stenose 22 mm. Sie geht kranial- und kaudalwärts allmählich trichterförmig in den unveränderten Bereich der Speiseröhre über.

Die Entleerungsdauer übersteigt die Zeit von 10 Min., die völlige Entleerung konnte nicht beobachtet werden. (Vgl. Fig. 3.)

Die Fasciennekrose u. Eiterung in der Umgebung der Gastrostomiewunde hatte einige Ausdehnung gewonnen, wurde aber schließlich zur Heilung gebracht (23. XI. 1920). Da Pat. trotz langdauernder Bougierung nur selten größere Speisen genießen konnte, ohne mit der Sonde nachzuhelfen, wurde eine antethorakale Ösophagoplastik unter Verwendung des Magens ausgeführt und der abdominelle, an der Kardia durchtrennte Speiseröhrenabschnitt mit einer heraufgezogenen Jejunumschlinge vereinigt (8. I. 1921).

In der Folge trat eine Dehiszenz der Ösophagogastrostomie infolge Nekrose des äußersten Magenzipfels, Sekretverhaltung und Eitersenkung ins Mediastinum trotz mehrerer Eingriffe auf. Pat. starb 3 Wochen post operationem. Vom Obduktionsbefund sei nur das auf die Speiseröhre Bezügliche hervorgehoben (Patholog.-anat. Institut, Ass. Dr. Lang): „Die Stenose der Speiseröhre findet sich 7 cm oberhalb der Jejunoesophagusanastomose. In diesem Bereich zeigt sich eine 2 cm lange, glatte, weiße Narbenbildung in der Schleimhaut, das Lumen höchstens für einen Bleistift durchgängig. Oberhalb der Stenose der Ösophagus hochgradig hypertrophisch verdickt.“ . . .

Die mikroskopische Untersuchung des narbigen Speiseröhrenabschnittes ergab\*): Geschichtetes Plattenepithel ohne Verhornung nur mehr teilweise erhalten (ob intravital oder postmortal durch Maceration verlorengegangen, ist fraglich). Die Mucosa u. Submucosa zeigt narbige Umwandlung (viel dichtes Bindegewebe mit reichlichen präkapillären Gefäßen, die stellenweise stärkere perivaskuläre Infiltration aufweisen). Die Muskulatur der Mucosa ist z. T. in diese hochgradige Bindegewebsentwicklung aufgegangen u. selbst Teile der Ringmuskelschicht sind davon substituiert. Fibröse Hypertrophie des Ringmuskelbindegewebes mit Auseinanderdrängung u. Komprimierung der Längsmuskulatur, die ihrerseits wieder hypertrophisch entwickelt erscheint.

Epikrise: Es ist nur natürlich, daß erst nach Ausschluß all der anderen, viel häufigeren Ätiologien narbiger Speiseröhrenprozesse auf eine so seltene Ursache, wie sie die genuine Diphtherie darstellt, gegriffen werden darf. Hierzu bietet sich in unserem Falle um so mehr die Berechtigung, als nicht nur von der Pat. jede der sonst so oft angetroffenen Verursachungen von Ösophagusstrikturen — Verätzung, Verbrennung, Fremdkörperverletzung, peptisches Geschwür u. dgl. — entschieden in Abrede

---

\*) Unter Benutzung des Befundes des pathologisch-anatomischen Instituts (Dr. Knoflach).

gestellt wurde, sondern auch hierfür irgendwelche Anhaltspunkte sich nicht gewinnen ließen. Der Angabe der Patientin, daß die einzige, bisher durchgemachte Infektionskrankheit, eine Diphtherie, der Ursprung ihres Speiseröhrenleidens sei, mußte unter diesen Umständen große Wahrscheinlichkeit zukommen. Da zudem ein Zweifel über die Natur der durchgemachten seuchenartigen Erkrankung nicht möglich scheint (endemisch-familiäres Auftreten, primäre Lokalisation im Halse, Behandlung mit Seruminjektionen, nachfolgende Paresen) und die während der Diphtherie erstmalig aufgetretenen Schluckbeschwerden sich in der Folge immer mehr verstärkten und schließlich die Patientin infolge des Unvermögens feste Nahrung zu sich zu nehmen in den vorgefundenen Zustand höchster Abmagerung und großer Hinfälligkeit versetzten, so darf der Kausalzusammenhang zwischen Speiseröhrenaffektion und Diphtherie als bewiesen gelten.

Daß dem Unvermögen zu schlucken etwa eine postdiphtherische Ösophagusparese zugrunde lag, dagegen sprach außer der protrahierten Dauer schon das Ergebnis der Magenschlauchuntersuchung.

Organische Stenose (Narbe) war am wahrscheinlichsten, immerhin konnte es sich auch um chronisch-spastische Zustände höheren Grades allein oder in Verbindung mit einer organischen Stenose handeln, wie solche beispielsweise auch beim Speiseröhrenkarzinom nicht selten vorkommen. Daß spastische Zustände mit im Spiele waren, dafür sprach manches aus der Anamnese (spontane Remission der Beschwerden im Februar 1919, Deutlicherwerden der Verengung bei Wärme- und Kältereiz\*),

---

\*) Das Deutlicherwerden der Stenose in subjektiver Beziehung findet sein objektives Gegenstück in der von J. v. Mikulicz (Beiträge zur Physiologie der Speiseröhre und der Cardia, Mitteilungen aus den Grenzgebieten der Medizin und Chirurgie 1903, Bd. 12, S. 569 ff.) experimentell festgestellten Erscheinung, daß die Kardia, welche sich lauem Wasser gegenüber schon bei geringem Seitenwanddruck — wenige Zentimeter Überdruck am Wassermanometer — reflektorisch öffnet, Flüssigkeiten von abweichender Temperatur bzw. chemischer Beschaffenheit (kalte Getränke, Bier, Sodawasser) beim Übertritt in den Magen stärkeren Widerstand entgegensetzt. Dies drückt sich in wesentlicher Zunahme des Seitenwanddruckes im untersten Ösophagusabschnitt — bis zu

eventuelle Lösung des Spasmus bei Belastung). Daß spastische Zustände allein den Zustand der Patientin hervorgerufen haben sollten, ließ schon eine einfache Überlegung verneinen. Denn auch die ärgsten dieser Spasmen am Hiatus oder an der Kardia lassen, nach Krampflösung die Passage aller Arten Speisen zu, was hier stets ganz unmöglich war, und sind während des Krampfparoxysmus von heftigen Schmerzen begleitet, von denen hier keine Erwähnung geschah.

Dadurch war die Wahrscheinlichkeit, daß es sich um eine organische Stenose handle, sehr groß geworden.

Diese Ansicht bestätigte die Ösophagoskopie vollkommen: in 31 $\frac{1}{2}$  cm Entfernung von der oberen Zahnreihe fand sich eine starke Verengung des Lumens. Letzteres war kreisrund, glattrandig, durchaus zentral gelegen, aber nicht punktförmig, sondern mit deutlicher Lichtung (Charrière Nr. 16 passierte). Die Schleimhaut dicht an der Verengung war weißlich, hatte also narbigen Charakter; von rosettenartig angeordneten Schleimhautwülsten war niemals etwas zu sehen. Die Gegend der Stenose bewegte sich respiratorisch nicht. Damit waren alle eventuellen Zweifel über die Natur der gesehenen Verengung behoben. Das Nichtvorhandensein der charakterischen Schleimhautwülste und das Klaffen eines wenn auch kleinen Lumens schaltete die Möglichkeit einer rein spastischen Stenose aus. Eine differentialdiagnostisch noch in Betracht kommende Kompression war ebenfalls leicht auszuschließen: im unteren Speiseröhrenabschnitt an und für sich selten, sah man am Orte der Verengung weder eine einseitige Wandvorwölbung, noch Unebenheiten der Schleimhautfläche, auch keine verstärkte Pulsation\*). Die Diagnose: Zirkuläre Narbe des Ösophagus nach Diphtherie stand demnach fest.

Auch die spätere Digitaluntersuchung in der Narkose von der

---

40 cm Überdruck am Wassermanometer — aus und beruht auf spastischen Erscheinungen an der Kardia unter dem Einflusse der Kälte, des CO<sub>2</sub>-Reizes usw. Ganz ähnlich auch hier, um so mehr als die unterste Partie der Speiseröhre wegen der starken Ringmuskellage viel Gleichartigkeit mit dem eigentlichen Sphinkter an der Kardia aufweist.

\*) Vgl. H. Starck. Lehrbuch der Ösophagoskopie, 2. Aufl. Würzburg 1914, S. 186.

Gastrotomiewunde aus konnte nur den ösophagoskopischen Befund bestätigen.

Die wiederholten Röntgenuntersuchungen wiesen in Übereinstimmung mit der Ösophagoskopie den Sitz des verengenden Prozesses am Übergang des mittleren in das untere Drittel und darüber eine mäßige Erweiterung, Stauungsdilatation des Ösophagus, nach, dessen Wände in Form eines glatten Trichters gegen die Stenose zu konvergierten und in ein anfangs meist vorhandenes, bindfadendickes Lumen übergingen.

Daraus konnte — ganz abgesehen vom Sitz der Stenose — mit Sicherheit sowohl Kardiospasmus mit idiopathischer Dilatation als auch Tumorstenose ausgeschlossen und somit auch rein radiographisch die Diagnose auf Narbenstriktur gestellt werden. Besonders wichtig war ferner das Röntgenverfahren für die Bestimmung der Zahl und Länge der Stenose: Stets wurde nur eine Verengung gefunden. Während aber die 2. u. 3. Röntgenuntersuchung von einer 4 cm langen Striktur spricht, ergab sich einige Monate später eine Länge von 22 mm. Dies könnte allenfalls mit der inzwischen erfolgten therapeutischen Sondendilatation erklärt werden. Doch bleibt der viel wichtigere, weil gleichzeitige Widerspruch zwischen der nach dem Röntgenbild 4 cm langen Stenose (vgl. Fig. 2) und der Annahme einer zirkulären Narbe nach dem Tastbefund bei der Gastrotomie aufzuklären. Möglicherweise spielten hier spastische Zustände im Augenblick der Aufnahme mit eine Rolle. Auch ist zu bedenken, daß unterhalb höhergradiger Stenosen schon wegen des verlangsamten und beschränkten Durchtrittes des dicklichen Kontrastmittelbreies selbstredend eine mehr minder schmale, röhrenförmige Partie folgen muß, gewissermaßen aus mechanischen Gründen, gleichgültig, ob tatsächlich dieser Wandabschnitt stärker verengt ist oder nicht. Es konnte sich also im Bereich der 4 cm langen, bindfadendicken Verengung sowohl um eine echte röhrenförmige Striktur gehandelt haben als auch um eine scheinbar röhrenförmige, in Wirklichkeit aber wesentlich kürzere\*). Daß es sich wirklich um eine kurze röhrenfö-

\*) Für die Vermutung des Chirurgen, eine zirkuläre Stenose vor sich zu haben, war das Ergebnis des Tastbefundes bei der Gastrotomie in Verbindung mit den Speiseröhrenmassen (Stenose in  $3\frac{1}{2}$  cm + 7 cm freie



mige Narbe gehandelt hatte, ergab schließlich die Obduktion in völlig einwandfreier Weise. Hierbei wurde eine 2 cm lange Narbenstenose von höchstens Bleistiftdicke gefunden und damit das Ergebnis der 4. radiologischen Untersuchung (vgl. Fig. 3), die von einer 22 mm langen stenosierten Partie sprach, in glänzender Weise bestätigt. Zugleich konnte damit — meines Wissens zum 1. Male! — eine postdiphtherische Speiseröhrennarbe gewonnen und der histologischen Untersuchung zugeführt werden. Es zeigte sich, daß der Prozeß ein ziemlich tief reichender gewesen sein mußte, da die Bindegewebsnarbe stellenweise bis in die Ringmuskellage reichte (siehe mikroskop. Befund). —

II. Gerold H., 5 j. Bauernsohn. Angaben: Ende April 1919 Schluckbeschwerden und etwas Heiserkeit. Weiße Beläge im Halse und auf der Zunge, durch 8 T. bettlägerig. Expektoration reichlichen Schleims bzw. Herausbeförderung von „ganzen Stücken“ eines solchen. Keine ärztliche Beratung. Gleichzeitig 1 Diphtherietodesfall in einem Nachbarhof. Seit dieser Erkrankung konnte sich der gut entwickelte, früher stets gesunde Knabe nicht mehr recht erholen: Feste Speisen passieren nicht, müssen stets wieder erbrochen werden. Sämtliche Fragen nach anderen Ätiologien des Leidens (Verätzung, Verbrennung, Fremdkörperverletzung usw.) werden entschieden negiert.

Stat. praes. (8. X. 1919): Dem Alter entsprechend entwickeltes Kind, nur wenig abgemagert. Außer Flüssigkeiten vermag Pat. nur noch Butter zu schlucken, die er im Munde zergehen läßt. Alles Übrige wird sogleich erbrochen. Innere Organe o. B. Gaumensegel gut beweglich. Larynx o. B., Stimmbandmotilität normal.

1. Röntgenuntersuchung: Dünne Baryumpaste wird ungefähr in der Mitte des Ösophagusverlaufes zurückgehalten. Wurzelförmige Verjüngung des Kontrastmittelschattens mit Bindfadenkaliber an der engsten Stelle. Über der Stenose leichte Dehnung des Ösophagus.

12. X. Bougie, Charrière Nr. 8, bleibt in 20 cm Entfernung v. d. Zahnreihe, Nr. 10 u. 12 in 16 bis 17 cm Entfernung stecken.

14. X. 1. Ösophagoskopie (9-mm-Röhr): In etwa 14 cm

---

Speiseröhrenpartie =  $38\frac{1}{2}$  cm = häufigste Durchschnittslänge der Speiseröhre bei Weibern) von Bedeutung. Aber abgesehen von den Durchschnittswerten, mit denen — statt mit Individualzahlen — hier operiert würde, hätte der strikte Beweis für eine zirkuläre Narbe wohl nur dadurch erbracht werden können, wenn einer von oben eingeführten dicken Sonde die Fingerkuppe unten begegnet wäre.

Tiefe erscheint dicht unterhalb des Rohrendes das Ösophaguslumen konzentrisch verengt bis auf ein stricknadeldickes Lumen; die Verengung ist zirkulär gleichmäßig, weißlich verfärbt und erweitert sich bei den heftigen Aktionen der Ösophaguswand (Würgbewegungen während der Untersuchung) nicht. 23. X. 2. Ösophagoskopie (9-mm-Rohr). Ösophagusmund leicht passierbar, man stößt bald darauf auf die Stenose von dem bereits beschriebenen Aussehen. Ein dünnes Bougie (Charrière Nr. 12) läßt sich durch die Verengung schieben, stößt aber in 22<sup>1</sup>/<sub>2</sub> cm von der oberen Zahnreihe auf Widerstand. Es handelt sich also um 2 Stenosen im thorakalen Abschnitt, eine suprabifurkale und eine infrabifurkale bzw. über dem Hiatus gelegene.

28. X. Ösophagoskopie mit Narbenspaltung\*) im Rohr (ausgeführt durch Herrn Prof. Herzog): Oberflächenanästhesie. Einstellung der 1. Stenose. Sondierung mit einer Hähchensonde ergibt, daß es sich um eine diaphragmaartige Striktur handelt. Deshalb wird der Versuch gemacht, diese Narbe mit dem Messer zu spalten, was nach einiger Mühe gelingt. Die Schwierigkeit lag darin, daß bei den außerordentlich heftigen, pressenden Atembewegungen, durch Brech- und Würgbewegungen der Ösophagus in einer ständigen, ausgiebigen Bewegung sich befand und das kleine Lumen der Stenose bei Exstirpation und beim Pressen bis zum Verschuß zusammengedrückt wurde und nur bei tiefen Inspirationen sich offen zeigte.

Nach Spaltung freier Einblick in den Ösophagus bis weit nach abwärts. Soweit bei der Unruhe feststellbar, befindet sich schätzungsweise 5 cm unterhalb der gespaltenen Stenose an der rechten Wand eine halbmondförmige, weiße Narbe. Ungefähr gegenüber davon Wulstung der Schleimhaut an der Hinter- und linken Seitenwand. In einer Tiefe von ca. 24 cm glaubt man noch eine Verengung von Stricknadeldicke zu bemerken.

31. X. 4. Ösophagoskopie: Äußerste Unruhe des Kindes. An Stelle der vor 3 Tagen diszierten 1. Stenose eine ziemlich weite, runde Öffnung mit stellenweise granulierendem Rande. Man hat den Eindruck, diese Stelle mit dem 7-mm-Rohr ohne Anstand passieren zu können. Dies wird ebenso wie eine Bougierung im Rohr wegen des unruhigen Verhaltens des Pat. unterlassen. Deutliche Cyanose, Pat. hustet reichlich Schleim aus. — Bettruhe. —

---

\*) Die in der Literatur für diese Eingriffe gebräuchliche Bezeichnung „Oesophagotomia interna“ scheint uns nicht besonders glücklich zu sein. Handelt es sich doch nicht um eine Durchtrennung des ösophagealen Schlauches, wie sie bei der „Oesophagotomia externa“ tatsächlich ausgeführt wird, sondern lediglich um Spaltung von Narben oder klappenartigen Membranen u. dgl. im Ösophaguslumen unter peinlichster Schonung der Speiseröhrenwandungen.

Ab 3. XI. Bougierungsversuche: Entsprechend der 1. Stenose deutlicher ruckartiger Widerstand (Stufe) fühlbar. 5. XI. Bougies Nr. 12 u. 14 (Charrière) wurden heute je 5' ohne zu würgen ertragen. Dabei ruhige Atmung. Keine Blutung. Größte erreichte Tiefe: 20 cm. 8. XI. Sonden Nr. 16, 18 u. 20 passieren. 18. XI. Sonden Nr. 20 u. 22 pass. Bei Überwindung der 1. Stenose verspüren Pat. und Arzt einen deutlichen Ruck, der auch dem Zuschauer sichtbar ist.

19. XI. 5. Ösophagoskopie (Rückenlage, 7-mm-Rohr): Anfänglich wieder Atemnot\*), starke Unruhe. Am Orte der 1. Stenose springt von der Vorderwand ein halbmondförmiger Narbenwulst lippenartig vor, woran sich offenbar die Bougies gelegentlich verfangen.

21. XI. Sonden Nr. 22, 23 und 24 (Charrière) pass. bis ca 20 cm. 25. XI. bis 15. XII. 1919 interkurrente fieberhafte Erkrankung mit etwas Schmerz in der Gegend der Ösophagusstriktur, leichten katarrhalischen Erscheinungen an der Lungenbasis, münzenförmigem eitrigem Sputum und Stomatitis aphthosa.

17. XII. Wiederaufnahme der Bougiebehandlung (1. Stenose). 20. XII. 2. Röntgenuntersuchung: Die Verengung liegt im mittleren Drittel, ist von Rebschnurdicke, erstreckt sich über  $3\frac{1}{2}$  cm, zeigt etwas unregelmäßige Begrenzung und erweitert sich oral- und analwärts in Form eines schlanken Trichters. Die verengerte Stelle ist in allen Abschnitten annähernd gleich weit. Über der Stenose ist die Speiseröhre nicht mehr erweitert, sondern von normalem Durchmesser. Die Entleerung des Kontrastmittelbreies

---

\*) Die starke Atemnot bei dieser Untersuchung und die Zyanose bei der 4. Ösophagoskopie am 31. X. veranlaßten uns für die Folge von diesem Verfahren abzustehen. H. Marschik, Zur Behandlung der Narbenstenosen des Ösophagus mit besonderer Berücksichtigung der Ösophagotomia interna, Monatsschr. f. Ohrenheilkunde usw. 1913, Bd. 47, S. 279 ff., hat ähnliche Beobachtungen gemacht und führt die Atemstörung auf reflektorischen Laryngospasmus zurück. Der Ansicht Marschiks ist durchaus beizupflichten. Weiterhin ist aber auch zu erwägen, daß es sich gelegentlich um eine wirkliche Kompression der Trachea durch das eingeführte Ösophagoskop handeln kann, was bei der innigen Berührung der Speiseröhre mit der Pars membranacea tracheae und der bekannten hohen Zusammendrückbarkeit der kindlichen Luftröhre sehr leicht möglich ist. Für unseren Fall scheint mir diese Deutung um so wahrscheinlicher, als durch heftiges Pressen und durch aktive wie reflektorische Expirationsstöße bei dem kleinen Patienten die Bedingungen zu zeitweiliger Aufhebung der Tracheo-bronchiallichtung ganz besonders gegeben waren. W. Brünings (Die direkte Laryngoskopie, Bronchoskopie und Ösophagoskopie, Wiesbaden 1910, J. F. Bergmann, S. 238 u. 241) hat auf diesen Umstand mit besonderem Nachdruck hingewiesen.

erfolgt kontinuierlich innerhalb 10 Min. 29. XII. Verschiedene dünne Sonden (inklusive Charrière Nr. 14) passieren leicht bis in den Magen! 31. XII. Sonde Nr. 16 passiert bis in den Magen. Nr. 20 und 22 stecken bei  $27\frac{1}{2}$  bzw. 27 cm fest (Kardia!). 31. XII. 3. Röntgenuntersuchung (siehe Fig. 4) zeigt mit besonderer Deutlichkeit die annähernd im mittleren Anteil der Speiseröhre — zwischen 19 und  $22\frac{1}{2}$  cm Entfernung — gelegene, sich auf etwa  $3\frac{1}{2}$  cm erstreckende Verengung. Die zu oberst sichtbare sanfte Einschnürung dürfte dem Orte des gespaltenen narbigen Diaphragma entsprechen. Vom unteren Ende der Stenose bis zur Kardia, also auf einer Strecke von ca 4 cm, findet sich keine Verengung, namentlich auch nicht am Hiatus, vielmehr sieht man diesen unteren Speise-

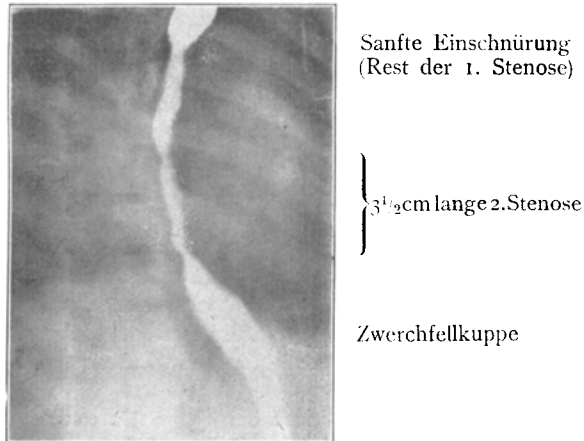


Fig. 4.

Fall II (Gerold H.). Hochglanzkopie eines verkleinerten Diapositivs der kurzzeitigen Aufnahme vom 31. XII. 1919: Annähernd im mittleren Drittel der Speiseröhre die ca.  $3\frac{1}{2}$  cm lange Stenose, deren unteres Ende weitab von der Zwerchfellskuppe liegt.

röhrenabschnitt, von der Zwerchfellkuppe in 2 ungleiche Teile geschieden, weit und gut vom Baryum ausgefüllt. 15. I. Sonde Nr. 22 passiert die Kardia, bleibt 5 Min. liegen.

7. II. 4. Röntgenuntersuchung (siehe Fig. 5): Radiographisch ist nur eine (relative) Enge von  $3\frac{1}{2}$  cm Ausdehnung in der Höhe des 8. u. 9. Wirbelkörpers nachweisbar. Die engste Stelle dieser Stenose findet sich an ihrem kaudalen Ende und beträgt annähernd und schätzungsweise 6 mm. An anderer Stelle der „Enge“ erweitert sich die Speiseröhre ungefähr auf 1 cm Durchmesser. Über dem verengten Bereiche erreicht die Speiseröhre

eine Weite bis zu 3 cm (auch durch Platte nachgewiesen). Die Ausgangsenge der Stenose hat auf der Platte nahezu ringförmiges Aussehen. Unterhalb der Stenose ist der Ösophagus wieder von normaler Weite. Die Entleerungsdauer schwankt je nach der Dicke des Kontrastmittels zwischen 3 u. 25 Sek. Residuen finden sich im allgemeinen in der Speiseröhre nicht vor.

29. II. Leichter Widerstand beim Passieren der Kardia mit höherkalibrigen Sonden (Charrière Nr. 22 u. 23). 1. bis 3. III. Leichte Periösophagitis (?) mit Fieber. Bougierung unterlassen. In der Folge vorsichtige Bougierung wieder aufgenommen. Pat. schluckt

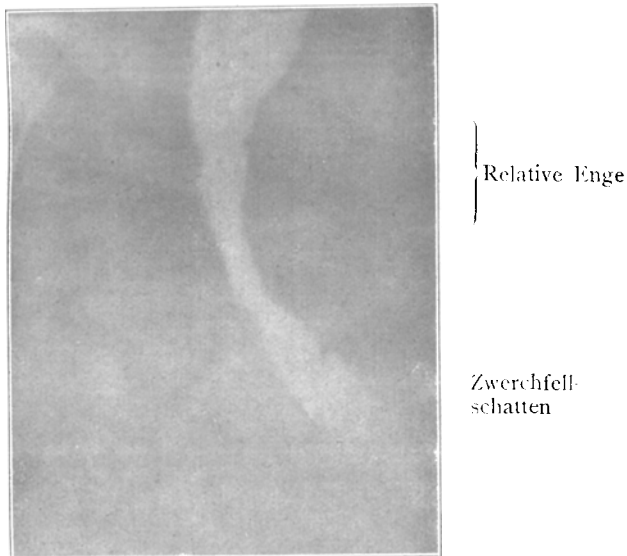


Fig. 5.

Fall II. (Gerold H.). Hochglanzkopie eines verkleinerten Diapositivs der kurzzeitigen Aufnahme vom 7. II. 1920. 1. Schräger Durchmesser. — Die „Relative Enge“ mit der ringförmigen engsten Stelle an ihrem kaudalen Teil, darunter der Schatten der linken Zwerchfelloberfläche.

alles, ist heiter und sieht vortrefflich aus. 22. V. Wesentlich gebessert entlassen.

Epikrise: Noch während einer Rachenkehlkopffaffektion, die nach der Schilderung und den Begleitumständen wohl als Diphtherie angesprochen werden darf, traten bei einem bis dahin völlig gesunden Knaben Schluckbeschwerden und Erbrechen von „Stücken von Schleim“ auf. Wir gehen wohl nicht fehl, wenn

wir bei den Massen, die da zutage gefördert wurden, mit an pseudomembranöse Ausgüsse und nekrotische Wandteile des Ösophagus denken. Der weitere Verlauf kann diesen Gedankengang nur bestärken, da die Schlingbeschwerden stets mehr zunahmen statt zu verschwinden. Schließlich — 5 Monate nach der ursächlichen Diphtherie — konnte Pat. nur mehr Flüssigkeiten zu sich nehmen. Feste Speisen wurden unverdaut sogleich erbrochen. Die folgenden Sonden- und Rohruntersuchungen wiesen dann als Ursache hierfür Verengungen narbiger Natur nach: Als 1. und anscheinend die Deglutition besonders störende Striktur fand sich in etwas über 14 cm Entfernung von der oberen Zahnreihe — also wohl dicht unterhalb der oberen Brustapertur — eine nahezu klappenartige, weißliche Narbe mit kleiner zentraler Öffnung, durch welche hindurch eine dünne Sonde bis 22 $\frac{1}{2}$  cm Entfernung vorgeschoben werden konnte, woselbst sie auf ein neues Hindernis stieß. Nach Inzision der 1. Stenose klärte sich die Sachlage dahin auf, daß nun die Bahn der Speiseröhre frei bis zu einer annähernd halbmondförmigen Seitenwandnarbe in 19 cm Entfernung gesehen wurde. Diese narbige Wandveränderung stellte die obere Enge der nun folgenden 2. röhrenartigen Stenose dar. Letztere ist es, welche auf den reproduzierten Röntgenbildern vorwiegend hervortritt, während die obere durch das Narbendiaphragma bedingte Verengung infolge der therapeutischen Beeinflussung nur noch andeutungsweise vorhanden ist. So sieht man auf Fig. 4 — 2 Monate nach der Narbenspaltung und der konsequent durchgeführten Bougierung — nur noch eine sanfte Einschnürung am Orte der klappenartigen Narbe \*). Durch geraume Zeit stießen verschiedene mittlere Sonden bei ca 20 cm Entfernung von der oberen Zahnreihe auf Widerstand, an eben jener im Rohr bei 19 cm Abstand gesehenen Eingangs-

---

\*) Die 1. Röntgenuntersuchung — eine bloße Durchleuchtung — hatte eine höhergradige Stenose und nach abwärts davon eine bindfadendicke Verengung festgestellt. Diese Stenose dürfte wohl der 1. Striktur entsprechen haben. Der verlangsamte und stark behinderte Durchtritt des Kontrastmittelbreies durch die letztere erzeugte dann eine mehr gleichmäßige, stärkere Verschmälerung der Kontrastmittelsäule über eine größere Strecke hin ohne weitere Differenzierung.

enge in die röhrenartige 2. Stenose, deren noch engere Ausgangsstriktur bei  $22\frac{1}{2}$  cm Entfernung eine dünne Sonde gelegentlich einer früheren Untersuchung nachgewiesen hatte. Mit dieser kaudalen Einschnürung der relativen,  $3\frac{1}{2}$  cm langen Enge ist wohl auch die Striktur identisch, die man nach erfolgter Diszission in schätzungsweise (!) 24 cm Entfernung zu bemerken glaubte. Von einer Stenose am Hiatus oder an der Kardia fand sich hingegen nichts. Hierfür war das Röntgenbild (vgl. Figg. 4 u. 5) durchaus maßgebend, jedenfalls mehr als die infolge des unruhigen Verhaltens des kleinen Pat. ziemlich unsichere Beobachtung im Ösophagoskop. Wenn sich gleichwohl für die passierende Sonde relativ größeren Kalibers an der Kardia — vorwiegend anfänglich — ein Hindernis zu finden schien, so beruhte dies wohl ausschließlich auf begleitenden spastischen Erscheinungen von gelegentlich sehr schwankender Intensität.

Was die Behandlung betrifft, so verdient die Narbenspaltung im Rohr besondere Erwähnung. Dies nicht bloß wegen des sofort erkennbaren funktionellen Erfolges — die Nahrungsaufnahme war schon kurze Zeit darnach ganz wesentlich erleichtert —, sondern auch wegen des Zusammentreffens einer Anzahl erschwerender Umstände.

Da die Diszission wohl als zeitsparender, nicht aber als unvermeidbarer Eingriff gelten darf, so verbot sich von vornherein die Anwendung der Allgemeinnarkose, zumal in einem Lande, in welchem der Status thymolymphticus so verbreitet ist\*). Damit waren wir zur Anwendung der Lokalanästhesie verhalten, die zwar im allgemeinen viele Vorteile bietet, aber bei jugendlichen Personen, denen Selbstbeherrschung meist mangelt, eher als erschwerend bezeichnet werden muß. Tatsächlich wurde denn auch der Eingriff durch die Unruhe und das Pressen des kleinen Pat. aufs Äußerste kompliziert und die Schwierigkeiten noch weiter durch die Atemstörung gesteigert, die sich trotz Verwendung eines dem Alter angepaßten Rohrkalibers eingestellt hatte.

---

\*) Wir stehen seit einem vor ca. 3 Jahren geschehenen Narkosetod bei einem 12 jährigen Mädchen mit vorher nicht diagnostizierbarem St. thymolympht. von der Ausführung der Allgemeinnarkose, wo irgend angängig, ab.

Die geringeren Abmessungen des letzteren bildeten aber das weitaus bedeutendste Hindernis.

Mit Rücksicht auf die kleinen Kaliberverhältnisse dürfte diese Altersstufe wohl als nahe der untersten Grenze stehend anzusehen sein, innerhalb welcher noch genügende Gewähr für technische Sicherheit bei Ausführung derartiger Eingriffe gegeben ist. Trotz dieser Erschwerungen gelang die Spaltung in durchaus befriedigender Weise und zeitigte keine bedrohlichen Folgen.

Die folgende Sondendilatationsbehandlung ertrug Pat. nicht nur willig, sondern er verlangte geradezu darnach, da er offenbar fühlte, wie sehr sie seinen Zustand besserte. Immerhin aber nahm die Behandlung ca 7 Monate in Anspruch. Die längere Dauer war allerdings z. T. durch interkurrente Erkrankungen, während welcher nicht oder nur selten bougiert wurde, verursacht, z. T. aber auch durch eine längere, zur Sicherung des Ergebnisses eingehaltene Beobachtungsdauer vor der Entlassung.

Im Folgenden soll nun der Versuch gemacht werden, in Verwertung der pathologisch-anatom. Befunde sowie der 2 eigenen und der höher oben referierten 9 fremden klinischen Beobachtungen über postdiphtherische Narbenstenosen der Speiseröhre ein Bild dieser Affektion zu entwerfen.

Was vorerst die Ausdehnung der pseudomembranösen Entzündung bzw. der Geschwürsprozesse in den einzelnen Fällen betrifft, so lassen sich am besten 3 Gruppen unterscheiden (siehe Tab. I):

a) es ist nur der obere Speiseröhrenteil befallen (13 mal, darunter keine Geschwürsbildung);

b) der ganze Ösophagus fand sich ergriffen (17 mal, wobei die ausdrückliche Angabe hervorgehoben sei, daß darunter 3 mal der Prozeß nur bis 2,5 bzw. 3 cm oberhalb der Kardia reichte, in einem weiteren Fall war der Kardiaring intakt gelassen worden, 1 mal waren sogar nur die oberen 3 Viertel von Pseudomembranen erfüllt; in 2 Beobachtungen (Tab. I NNr. 9/4 u. 18) fanden sich Geschwüre;

c) der untere Teil war allein ergriffen (4 mal, dabei wird 1 mal nur vom unteren Drittel, 1 mal vom unteren Ende ge-



sprochen, in 1 Falle [Tab. I, Nr. 23/1] fand sich ein ausgedehntes und ziemlich tiefes Geschwür).

Der Einwand, daß die sub c) angeführten Beobachtungen eben nur bei der Sektion keine Pseudomembranen bzw. Geschwüre mehr in den oberen Partien darboten, kann leicht durch das Studium des Verlaufs dieser Fälle entkräftet werden; vielmehr hatte die Erkrankung hier größere Abschnitte des Speiseröhres einfach übersprungen. Einem Zufall ist es andererseits wohl zuzuschreiben, daß im Sektionsmaterial keine Beobachtung über Geschwürsbildung im oberen Ösophagusabschnitt allein enthalten ist. Doch darf man wohl aus der Fassung der Befunde in Nr. 9/4 u. 18 der Tabelle I den Schluß ziehen, daß die beschriebenen Ulzerationen z. T. auch im oberen Abschnitt saßen. In völliger Übereinstimmung mit diesen patholog. anatom. Feststellungen sind die klinischen Befunde von postdiphtherischen Narbenstenosen. Da auch in der Speiseröhre, wie an den meisten anderen Orten der Lokalerkrankung an Di, die leichteren Formen der pseudomembranösen Entzündung wohl überwiegen und zumal die Mortalität aller dieser als äußerst schwer zu bezeichnenden Fälle (meist auch ausgedehnte Komplikationen in den Luftwegen!) überaus groß ist, so findet das große Mißverhältnis zwischen der Anzahl der Beobachtungen an echter Di der Speiseröhre (Sekt.-Material) und ihrer am Lebenden festzustellenden Folgezustände (Narbenstenosen) seine natürliche Erklärung. Diese letzteren treten, wieder ganz konform den Sektionsbefunden, teils als einsitzige, teils als mehrsitzige Stenosen auf:

1. Einsitzige Stenosen (7 Fälle\*):

a) Im oberen Anteil waren sie in 3 Fällen lokalisiert:

Tab. II, Nr. 1, unterhalb der Krikoidenge;

.. .. 5, suprabifurkal, annähernd im Bereich der ober. Brustapertur;

.. .. 9, Ösophaguseingang.

b) Im unteren Anteil waren sie ebenfalls in 3 Fällen lokalisiert:

Tab. II, Nr. 4, in 23 cm v. der ober. Zahnreihe, d. i. infrabifurkal u. ca. 5 cm oberhalb der Kardia;

.. .. 7, Hiatusgegend;

---

\*) Die hierhergehörige Beobachtung G. Killians (Tab. II, Nr. 8), kann topisch nicht verwertet werden, da präzise Angaben fehlen.

unsere Beobachtung I, in  $31\frac{1}{2}$  cm v. der ober. Zahnreihe, weit oberhalb der Kardia.

2. Mehrsitzige Stenosen (4 Fälle):

Tab. II, Nr. 2, sehr bedeutende, offenbar mehrfache Stenosierungen, auch noch im unteren Teil des Ösophagus;

„ „ „ 3, Ort der 1. Striktur nicht ersichtlich, 2. sehr tief unten im Ösophagus;

„ „ „ 6, 1. Striktur eben noch im Halsteil (Ggd. der ober. Brustapertur), 2. in 30 cm v. der ober. Zahnreihe, also infrabifurkal u. über dem Hiatus;

unsere Beobachtung II: 1. Striktur (Narbendiaphragma) in etwas über 14 cm, dicht unterhalb der ober. Brustapertur, 2. zwischen 19 bis  $22\frac{1}{2}$  cm Abstand von d. ober. Zahnreihe, also weit infrabifurkal u. über dem Hiatus.

Was die Ausdehnung der Strikturen betrifft, vornehmlich also ob ringförmig oder röhrenförmig, was namentlich für die Prognose und Behandlung von Wichtigkeit \*) ist, so fehlen diesbezügliche Angaben fast gänzlich. Nur von der 1. Stenose in Jungnickels Beobachtung (Tab. II, Nr. 6) läßt sich mit Bestimmtheit sagen, daß sie eine ringförmige gewesen. Wir selbst sahen im Fall II eine obere ringförmige (diaphragmaartige) und eine untere röhrenförmige \*\*).

Lenkt man sein Augenmerk auf die Topik der pseudomembranösen Entzündung, so kann man in einer erklecklichen Anzahl von Beobachtungen — und dies namentlich bei ausgedehnter Ausbildung dicker Membranen — feststellen, daß der Prozeß auch über die physiologischen Engen hinwegzieht (vgl. Tab. I). Vorwiegend scheint dies indes nur für den Ösophagusmund und die Bifurkationsenge zu gelten, während die Kardia selbst in diesen extremen Fällen fast stets frei bleibt. Nicht so selten sind die Membranen

\*) Vgl. V. v. Hacker, Über die nach Verätzungen entstehenden Speiseröhrenverengerungen, Wien 1889, Alfred Hölder, und Zur Statistik und Prognose der Verätzungen des Ösophagus und der im Gefolge derselben entstehenden Strikturen. Arch. f. klin. Chir. 1893, Bd. 45, S. 605 ff.

\*\*) V. v. Hacker, „Die Strikturen der Speiseröhre“ im Handbuch der prakt. Chirurgie, 4. Aufl., Bd. 2, S. 509, spricht erst bei Verengerungen, die sich über 5—10 cm erstrecken, von röhrenförmigen (tubulären) und nennt solche über 2—3 cm noch ringförmige. Darnach würden unsere beiden Fälle zu den ringförmigen zählen bzw. die 2. Stenose im Falle II den Übergang zu den röhrenartigen darstellen.

dicht oberhalb derselben spärlicher und dünner, öfters auch schneidet die Affektion mehrere Zentimeter oberhalb ab. In anderen Fällen weniger ausgedehnter Produktion von Pseudomembranen scheint uns aus den Befunden die öftere Aussparung auch der anderen Engen (Ösophagusmund, Bifurkationsenge) hervorzugehen. Dies wird ganz besonders deutlich, wenn man die Lokalisation der durch die Di hervorgerufenen Geschwüre und Narben nach solchen betrachtet. Angaben über Geschwüre in den physiologischen Engen fehlen nämlich durchaus und nur in 2 Narbenfällen (Tab. II N.Nr. 7 u. 9) scheint der Ösophagusmund selbst\*) bzw. die Hiatusgegend Sitz der Stenose gewesen zu sein. In allen übrigen Beobachtungen war vielmehr, soweit die mitgeteilten Daten Schlüsse hierüber gestatten, nicht nur kein Abhängigkeitsverhältnis oder gar Bevorzugung der „physiologischen Engen“ zu bemerken, sondern im Gegenteil durchaus ein Vermeiden derselben feststellbar.

Dies beinhaltet insofern nichts Neues, als E. Fraenkel (l. c. Nr. 2) seinerzeit als erster an 2 Fällen von nekrotisierender Ösophagitis usw. nach Scharlach dieses Nichtbetroffensein der Gegend der Sphinkteren (Ösophagusmund, Kardia, Pylorus) und der Bifurkationsenge feststellte und dem Gedanken an eine Gesetzmäßigkeit hierbei Ausdruck verlieh (S. 99). Auch hatte W. Danielsen (siehe Tab. II, Nr. 7) in Anlehnung hieran für die postdiphtherischen Narbenstenosen das Nämliche behauptet, obgleich seine eigene Beobachtung hierfür kaum eine Stütze bieten konnte.

Wie oben für die Diphtherie bewiesen, läßt sich ein paralleler Nachweis auch für die Scarlatina leicht führen u. damit E. Fraenkels Vermutung bestätigen. In diesem Sinne sind nämlich die früher kurz erwähnten patholog.-anatom. Befunde von Simmonds (l. c. Nr. 5), E. Oppiköfer (l. c. Nr. 8) u. B. Schick (l. c. Nr. 6) verwertbar und fast sämtliche klinischen Feststellungen von postscarlatinösen Narbenstenosen [F. Ehrlich (l. c. Nr. 9) bzw. Rosenheim (l. c. Nr. 10), Zuberbühler (l. c. Nr. 14), Boas (l. c. Nr. 12), Preleitner (l. c. Nr. 16) u. W. R. Chessin (l. c. Nr. 15)] weisen in dieselbe Richtung. Damit ist zugleich eine neue Analogie beider Infekte aufgezeigt und die zu Anfang dieser Arbeit auch aus anderen Gründen mit herangezogene Literatur der scarlatinösen Speiseröhrenaffektionen weiter gerechtfertigt.

---

\*) Ob die Narbe an dieser Stelle der Di allein zur Last fällt oder nicht vielmehr dem eitrigen Prozeß, von dem die Anamnese berichtet und für welchen die äußere Halsnarbe Zeugnis ablegt, mag zweifelhaft bleiben.

Mit diesem merkwürdigen Verhalten der postdiphtherischen (und postscarlatinösen) Narbenstenosen der Speiseröhre kontrastiert die Topik der Verätzungs- und Tumorstenosen aufs lebhafteste. Durch v. Hacker\*) wissen wir, daß beispielsweise die Ätzgifte — gleiche Konzentration und Mengen vorausgesetzt — infolge innigerer Berührung und längeren Verweilens\*\*) an den physiologischen Engen naturgemäß gerade im Bereich dieser eine besondere Wandschädigung hervorbringen.

Der offenbare Gegensatz, in welchem hierzu die Lokalisation der postdiphtherischen Stenosen steht, schließt es wohl aus, für diese pathogenetisch eine ähnliche, mechanisch-chemische Wirkung anzunehmen, wie sie v. Hacker den Ätzstrikturen zugrunde legte.

Im Gegenteil scheinen gerade die sphinkterartig geschlossenen Abschnitte (Speiseröhrenmund, Hiatus bzw. Kardia) wie auch die relative Enge der Bifurkation der Ansiedlung und Ausbreitung des spezifischen Erregers besonders hinderlich zu sein; im gleichen Sinne wirken wohl auch die häufigen Bewegungen bzw. raschen Kaliberschwankungen der Sphinkteren. Möglicherweise spielt ferner der an den genannten Stellen herrschende Luft- bzw. Sauerstoffmangel eine wichtige Rolle, während umgekehrt an den klaffenden Partien der Speiseröhre, vorwiegend also im spindelförmigen, infrabifurkalen Teile, hinreichend atmosphärische Luft und damit Sauerstoff †) in genügender Menge, durch den Schluckakt stets erneut, vorhanden ist ††). Berücksichtigt man

---

\*) v. Hacker. Über die nach Verätzungen entstehenden Speiseröhrenverengerungen, Wien 1889, Alfr. Hölder.

\*\*) Das längere Verweilen wird namentlich auch durch die infolge der Einwirkung dieser chemisch differenter Körper hervorgerufene Hemmung bzw. Verlangsamung der reflektorischen Öffnung der Kardia und des Ösophagusmundes herbeigeführt.

†) Sauerstoffzutritt ist für das Gedeihen des Di-bazillus ein unbedingtes Erfordernis. Vgl. Th. Escherich, Ätiologie und Pathogenese der epidem. Diphtherie, Wien 1894, Alfr. Hölder, S. 90 u. 238.

††) Nachdem sich mir dieser Zusammenhang erschlossen hatte, wurde mir die auf Tab. I öfters zitierte sorgsame Abhandlung H. D. Frys aus dem Jahre 1885 zugänglich. Aus derselben ersah ich, daß schon Empis (Memoirs on Diphtheria, Sydenham Soc. Translation, 1859, p. 311) eine im Grunde ähnliche Ansicht geäußert hatte. Da er echte Diphtherie der

überdies die schwach alkalische Reaktion des Ösophagusschleims, so sind die biologischen Bedingungen für das Gedeihen des Diphtheriebazillus gerade in den Bezirken erfüllt, an welchen wir die Entfaltung seiner deletären Wirkung regelmäßig fanden. Dementsprechend sind gerade die Chancen zur Entwicklung im thorakalen Abschnitt (suprabifurkal und über dem Hiatus) besonders günstig. Daß speziell im Bereich der oberen Thoraxaper- tur Narben nicht allzu selten sind (Tab. II, NNr. 5 und 6, unsere Beobachtung II, 1. Strikur), hat wohl seinen Grund darin, daß hier bei dem Nahe-aneinander-Liegen der Schleimhautflächen im Falle geschwüriger Prozesse besonders leicht eine ausgedehnte Verlötung statthaben kann. —

Nun noch einige Worte über Alter und Geschlecht der Betroffenen: Entsprechend der erhöhten Disposition der Kinder für Diphtherie entfällt auch an unserem Material der über- wiegende Teil auf diese Lebensperiode; mehr als die Hälfte der Fälle der Tab. I betraf Kinder bis zu 10 Jahren, das jüngste war ein Neugeborenes. In der 2. und 3. Lebensdekade schon sel- tener, zeigt sich wieder ein Anstieg in der 4. Dekade (4 Fälle); der älteste Fall betraf eine 42 jährige Frau\*). Ein ähnliches Bild

---

Speiseröhre nie gesehen hatte und in der alten Vorstellung der Anatomen vom kollabierten bzw. geschlossenen Ösophagus befangen war, so mußte er geradezu darauf geführt werden, den Luftabschluß als das aus- schlaggebende Moment für das Freibleiben der Speiseröhre von der Diph- therie anzusehen.

Fry hinwiederum mußte, da ihm keine besseren anatomischen Kennt- nisse zu eigen waren, Empiris widersprechen, wenn er die positiven Diph- theriefunde im Ösophagus erklären wollte: er machte die Annahme, daß sich die Exsudationen der Di auch nach Gegenden ohne atmosphärischen Kontakt erstrecken könnten und leitete die geringe Neigung der Speise- röhre zu entzündlichen Affektionen — ergo auch zur Di — einfach von der Dicke des Epithels und der relativ geringen Vaskularisation der Schleim- haut her. Das mag immerhin teilweise zutreffen, doch konnte erst das Wissen um den physiologischen Luftgehalt des Ösophagus, vornehmlich wieder seines thorakalen Abschnittes, und die Kenntnis der biologischen Eigen- tümlichkeiten des spezifischen Erregers zur Aufhellung des wahrscheinlichen Zusammenhanges führen.

\*) Bei den ähnlichen Erkrankungen an Scharlachnekrose hatte es sich dagegen ausschließlich um Kinder -- das älteste war 12 Jahre alt -- gehandelt.

ergeben die 11 Fälle von Narbenstenosen: 5 Kinder, 2 in der 2. Dekade stehende Jugendliche, der Rest Erwachsene. — Was die Verteilung auf die Geschlechter betrifft, so ergeben sich trotz der Mangelhaftigkeit der Angaben der in Tab. I registrierten 34 Fälle interessante Ausblicke: in 9 Fällen fehlte die Geschlechtsangabe, 16 entfielen auf das männliche, nur 9 auf das weibliche Geschlecht. Da es kaum anzunehmen ist, daß alle 9 Beobachtungen ohne Geschlechtsangabe dem weiblichen Geschlechte angehört haben sollten, würde selbst bei gleichmäßiger Aufteilung ein deutliches Überwiegen des männlichen Geschlechtes und, da die Tabelle I eine reine Mortalitätsstatistik beinhaltet, die höhere Sterblichkeit des männlichen Geschlechtes\*) an dieser schweren Komplikation daraus hervor-

---

\*) Obgleich die Morbidität an den Infektionskrankheiten des jugendlichen Alters bei beiden Geschlechtern eine gleich große ist oder entsprechend der bereits am Ende des 1. Lebensjahres zutage getretenen Überzahl an weiblichen Individuen sogar beim weiblichen Geschlechte etwas überwiegt — O. Heubner (Kinderheilkunde, 1903, Bd. 1, S. 437) findet beispielsweise in einer größeren Beobachtungsreihe bei Diphtherie für Knaben 23,4 Proz., für Mädchen 25,2 Proz. Morbidität —, ist die Zahl der mit Tod abgehenden männlichen Individuen im allgemeinen entschieden größer: Axel Johannessen, Beobachtungen während einer gut abgegrenzten Scharlachfieberepid. 1883/84, Arch. f. Kinderheilkunde, 1885, Bd. 6, S. 101, teilt 14,3 Proz. Todesfälle unter 100 Ergriffenen männlichen gegen 7,7 Proz. weiblichen Geschlechtes mit und weist auf ähnliche Zahlen Moellmanns hin. Auch aus einer anderen, ein sehr umfangreiches statistisches Material verarbeitenden Abhandlung A. Johannessens (Die epidemische Verbreitung des Scharlachfiebers in Norwegen, zitiert nach v. Jürgensen, Artikel „Scharlach“ in Nothnagels Handbuch, 1896, Bd. 4, Abt. 2) geht das Überwiegen der Mortalität des männlichen Geschlechtes an Scarlatina in allen Altersklassen hervor. Da man hierfür kaum eine jeweils stärkere Virulenz der Infektionserreger verantwortlich machen kann, so bleibt nur der Schluß, daß das männliche Geschlecht in diesem Alter weniger widerstandsfähig ist als das weibliche. Diese Tatsache ist nicht überraschend; wir begegnen ihr auch sonst bei statistischen Ergebnissen. Ganz im gleichen Sinne spricht beispielsweise das Vorherrschen der männlichen Individuen bei erworbener Taubstummheit, welche wiederum vornehmlich durch Infektionskrankheiten (Cerebrospinalmeningitis, Scarlatina, Mumps und andere) in früher Kindheit hervorgerufen ist (siehe F. Bezold, Die Taubstummheit auf Grund ohrenärztlicher Beobachtungen, Wiesbaden 1902, J. F. Bergmann, S. 105 ff.).

gehen. Dies wird indirekt durch die Beteiligung der Geschlechter an den Folgezuständen bewiesen: Von den 11 hierhergehörigen Beobachtungen — also Überlebenden — entfielen nur 3 auf das männliche, 7 dagegen auf das weibliche Geschlecht. In 1 Falle fehlt die Geschlechtsangabe. —

Was die Symptomatik der frischen Speiseröhrendiphtherie betrifft, so ist sie im allgemeinen ärmlich zu nennen und dazu gar nicht eindeutig. Dysphagie ist das wichtigste und häufigste Syndrom. Es wird aber doch gelegentlich auch ganz vermißt (siehe bei Fry, Tab. I Nr. 16). Sein Wert wird weiter dadurch herabgesetzt, daß es durch eine meist gleichzeitig bestehende Affektion des Rachens genügend erklärt scheint. Unter diesen Umständen kommt dem Herauswürgen von pseudomembranösen Ausgüssen der Speiseröhre eine ganz besondere Bedeutung für die Diagnose zu (vgl. Tab. I N.Nr. 4, 7/3, 16, 22). Freilich auch nur dann, wenn über deren Provenienz kein Zweifel obwaltet (Luftwege!). Das Herauswürgen von Pseudomembranen scheint indes relativ selten zu sein. So kommt es, daß häufig, ja meist, die Speiseröhrenkomplikation bei Diphtherie dem Beobachter entgeht. Dies um so leichter, als die Schwere des übrigen Krankheitsbildes meist völlig gefangennimmt.

Ist die Diphtherie überstanden und eine tiefer greifende Speiseröhrenerkrankung vorhanden gewesen, so treten meist unmittelbar darauf Anzeichen erschwerten Schluckens auf bzw. dauern die schon bestandenen dysphagischen Beschwerden an. Sie sind vorerst leichtere, beziehen sich auf gröbere Nahrung und größere Bissen (1. Phase — Geschwürsbildung); später nehmen sie immer mehr zu, um so rascher und intensiver, je ausgedehnter und tiefer der ulzeröse Prozeß reichte und je stärker nun dessen narbige Umwandlung schrumpft (2. Phase — Narbenstenosen). Die Ausbildung der Narbenstenose ist meist in 2—3 Monaten erfolgt. Je nach deren nutzbarer Lichtung erscheinen die Patienten früher oder später beim Arzt. Da es sich in der Mehrzahl der Fälle doch um recht beträchtliche Stenosen handelt, ist das Intervall zwischen kompletter Ausbildung der Striktur und der Inanspruchnahme der Kunsthilfe meist ziemlich kurz, der Gewichtsverlust ein bedeutender (siehe Tab. II, N.Nr. 4, 6, 7). Aber auch geringgradige Strikturen kommen vor, auch hierfür finden

sich Beispiele (Tab. II, N.Nr. 5, 9), die dementsprechend erst 3 bzw. 12 Jahre nach der ursächlichen Erkrankung ärztlicher Behandlung zugeführt wurden. Unsere beiden Beobachtungen stellen ein Mittelding zwischen den beiden Extremen dar, da sie erst nach 5 bzw. 9 $\frac{1}{2}$  Monaten in Spitalsbehandlung traten. --

Die Diagnose der ausgebildeten postdiphtherischen Striktur wird auf denselben Wegen ermöglicht wie diejenige jeder anderen Ätiologie. Sonde, Ösophagoskop und Röntgen sind die typischen, allgemein angewandten Hilfsmittel.

Schon die altehrwürdige Sonde vermag Sitz, Beschaffenheit und Grad, gelegentlich auch die Zahl von Strikturierungen festzustellen.

Der bewährteste Vorgang dabei besteht in der Einführung einer dicken, zylindrischen Bougie von einem der normalen Ösophagusweite entsprechenden Kaliber. Dadurch wird vorerst das Vorhandensein eines Hindernisses und sein Abstand von der oberen Zahnreihe ermittelt. Bei Verwendung immer dünnerer Sonden wird schließlich entweder das der Lichtung der Stenose entsprechende Bougie (eventuell Darmsaite) aufgefunden oder die völlige Unwegsamkeit für dergleichen Instrumente konstatiert. Hat sich die Striktur wenigstens für eine dünne Bougie durchgängig erwiesen, so wird sich gegebenenfalls eine darunter befindliche 2. und 3. Verengung nachweisen lassen; dies allerdings nur dann, falls die Kaliberverhältnisse letzterer kleinere sind. Auch über die Länge einer Striktur vermag die Sonde Aufschluß zu geben. Da aber der Tatbefund bei Überwindung der unteren Enge einer längeren Stenose oft viel weniger deutlich ist als der Eintritt in dieselbe, so wird man mittels dieser Methode — einfachen Sonden — meist nicht zu exakten Massen gelangen können.

Hierfür haben sich die Wasserdruksonden geeignet erwiesen, wie etwa die Schreibersche\*).

Wie zahlreich aber auch die Aufschlüsse sind, die der Geübte durch die Sondierung erhält, so können noch manche Zweifel über die Art der gefundenen Verengung bestehen. Ganz abgesehen von der Schwierigkeit der Entscheidung, ob es sich im speziellen Falle um eine Kompressionsstenose oder um einen im Ösophagus selbst lokalisierten strikturierenden Prozeß handelt, können gelegentlich sogar mit den organischen Stenosen die funktionellen (Spasmen) in vorerst unentscheidbare Konkurrenz treten. In diesen Fällen

---

\*) Jul. Schreiber. Die Dilatationssonde in ihrer Beziehung zur Diagnose manifester und okkulten Stenosen des Ösophagus, sowie zu deren Behandlung, Berliner klin. Wochenschr. 1911, Nr. 25, S. 1113 ff.



wie überhaupt zur präzisen Aufklärung und Differenzierung aller pathologischen Veränderungen im Speiserohr dient die zu hoher Vollkommenheit gediehene Ösophagoskopie.

Trotz ihrer relativen Jugend hat diese Untersuchungsmethode sich eine führende, ja dominierende Stellung in der Diagnostik der Speiseröhrenaffektionen erworben, die letzten Endes auf der Überlegenheit beruht, welche allen durch den Gesichtssinn vermittelten Eindrücken gegenüber solchen des Tastsinnes eignet.

Da aber die Rohruntersuchung auch in der Hand des Geübten keine harmlose Encheirese darstellt, sollte sie nie ohne vorausgeschickte radiographische Untersuchung ausgeführt werden (Aufschlüsse über Mediastinum, Herz, große Gefäße — Gegenanzeigen). Dies umsomehr, als das Röntgenverfahren auch eine in manch anderer Beziehung willkommene Ergänzung der Endoskopie liefert.

Denn abgesehen vom Wert der 1. Orientierung und der ausgezeichneten Verwendbarkeit dieser Methode bei Kindern\*) und bei schwachen bzw. neurotischen Personen\*\*), ist die Radiographie namentlich vorzüglich zur genaueren Ausarbeitung und Beobachtung des pathologischen Lokalbefundes und zur Kontrolle stattgehabter therapeutischer Maßnahmen geeignet. Die Topik der Stenosen — Beziehungen zu Wirbeln und Rippen usw. statt der wenig besagenden Angaben der Zentimeterdistanz von der oberen Zahnreihe — wird durch dasselbe viel klarer, ja eindeutig, namentlich aber wird die Zahl und die Länge der Strikturen dadurch in schonender und doch meist durchaus genügender Weise zu erkennen möglich. Dies konnten wir an unseren beiden Beobachtungen erproben (siehe Figg. 1 bis 5). Namentlich bot auch das Röntgenverfahren in unserer Beob. II., einem 5 jährigen Knaben, eine bequeme Handhabe eine schonende Kontrolle der therapeutischen Bemühungen durchzuführen.

Auch die Behandlung der postdiphtherischen Narbenstenosen der Speiseröhre hält sich durchaus in den bekannten Bahnen:

Letztere lassen sich im allgemeinen in zwei große Gruppen scheiden:

\*) Hermann Flesch u. Ignaz Péteri, Die Bedeutung der Radiologie bei der Untersuchung von narbigen Ösophagusstrikturen bei Kindern. Jahrb. f. Kinderheilkde., Bd. 73, S. 704 ff.

\*\*) Hierauf wies besonders Sidney Lange hin (The Roentgen examination of the oesophagus, N. Y. Med. Journ. 23. I. 1909, ref. Int. Centralbl. f. Laryng. usw. 1909, Bd. 25, S. 205 f.). Hier stellt die Ösophagoskopie geradezu die Methode der Wahl dar.

die internen oder endoösophagealen und die externen Methoden, die z. T. exoösophageale sind.

Nicht allzu selten wird eine kombinierte Anwendung der therapeutischen Maßnahmen beider Gruppen nötig sein, um das gesteckte Ziel zu erreichen, die physiologische Funktion des Speiserohrs durch Wegsammachung und -erhaltung wieder herzustellen.

Tatsächlich wurden auch, wie ein Blick auf die mitgeteilten Krankengeschichten lehrt, fast die gesamten, bei Strikturen in Gebrauch befindlichen kurativen Maßnahmen in den einzelnen Fällen in Anwendung gezogen.

Allerdings genügte meist die einfache, kontinuierlich fortgesetzte Dilatation mit halbweichen bis steifen Sonden steigenden Kalibers, welche die souveräne und einfachste Behandlungsart darstellt.

Diese gangbarste Methode ist indes bei höhergradigen Verengungen, welche nur noch mit Darmsaiten oder feinsten Haarsonden entrierbar sind, gelegentlich temporär unausführbar. Ist der Pat. durch Inanition nicht zu sehr geschwächt, so reicht man zu allermeist mit endoösophagealen Maßnahmen zu: durch Liegen- und Quellenlassen von Darmsaiten oder Quellstiften (Senator, Ebstein) in der Striktur, bei Einführung derselben im Rohr oder Verwendung filiformer Bougies unter denselben Kautelen (J. Guisez\*) wird sehr rasch wieder die gewöhnliche Sondenbehandlung ermöglicht oder doch der v. Hackerschen Dilatationsbehandlung mit über Darmsaiten oder dünnsten Fischbeinstäben gezogenen Drainröhrchen\*\*) der Weg geebnet. Diese Vorgangsweisen stellen sich als die ungefährlichsten, schonendsten und daher besten dar und führen nahezu stets zum Ziele. Bis zur Aufnahme der gewöhnlichen Bougiebehandlung kommen aber auch noch andere endoösophageale Wege in Betracht: Narbenspaltung (natürlich nur im Rohr\*\*\*), Elek-

---

\*) Jean Guisez, Gegenwärtiger Stand der Behandlung schwerer Narbenstenosen des Ösophagus, ref. Int. Centrallbl. f. Lar. usw., Bd. 36, S. 264.

\*\*) v. Hacker (siehe bei v. Eiselsberg, Tab. II, Nr. 5) adoptierte dieses ursprünglich zur Dilatation von Harnröhrenverengungen von Dittel benützte Verfahren zur Erweiterung von Speiseröhrenstenosen und erzielte damit ausgezeichnete Resultate.

\*\*\*) Nur für kurze, mehr minder häutige, diaphragmaartige Stenosen in relativ geringer Entfernung zulässig, bleibt die Narbenspaltung auch bei verfeinerter ösophagoskopischer Technik, gehöriger Vorbereitung des Pat. und des Operationsfeldes und Verwendung moderner Ösophagotome (von Guisez oder Lerche, siehe bei H. Marschik, Monatsschr. f. Ohrenheilkde. usw. 1913, Bd. 47, 1, S. 279 ff.) wegen der Gefahr von Blu-

trolyse\*) und einzelne thermische und chemische Prozeduren („Ösophagotherm“\*\*), Fibrolysin, Radium\*\*\*) zur Erweichung und Dehnung des Narbengewebes.

Damit, namentlich aber mit schrittweiser Dilatation mittels filiformer Bougies im Rohr, gelingt es nahezu in allen Fällen hochgradigster Stenosen auf endoösophagealem Wege allein zum Ziele zu gelangen. Nur in einer kleineren Anzahl von Fällen muß man zu exoösophagealen Maßnahmen seine Zuflucht nehmen: neben der Ösophagotomia externa, die nur für zervikale Stenosen in Frage kommt (siehe Tab. II, Nr. 6), dominiert hier die Gastrotomie bzw. Gastrostomie. Letztere Operation, bei stärkerer Inanition natürlich stets indiziert, ermöglicht es namentlich bei jenen selbst für filiforme Bougies impermeablen Strikturen, die zumeist lokalen Spasmen ihre Unwegsamkeit verdanken †), einen geeigneteren Zeitpunkt für die Wiederaufnahme der Dilatationsbehandlung von oben abzuwarten. In allen solchen Fällen — Bedingung ist Einstellen jeglichen Ernährungsversuches von oben — gelingt es auch tatsächlich entweder allein durch Verwendung filiformer Bougies im Rohr oder in Verbindung mit der Hackerschen „Bougierung ohne

---

tungen, Durchschneidung des gesamten Ösophagusquerschnittes, Durchbohrung der Pleurahöhle, anschließender Periösophagitis und Mediastinitis stets gefährlich. Zur Vermeidung der Blutungsgefahr durchschnitt v. Hacker (l. c. Nr. 11) in einem Falle von postskarlatinöser Striktur die ringförmige Narbe mit dem galvanokaustischen Brenner. Heindl erreichte dasselbe durch Kombination der Diathermie mit dem Prinzip des Ösophagotoms (Wiener med. Wochenschr. 1916, Nr. 30, S. 1167).

\*) Vor der gefährlichen Narbenspaltung verdient die Elektrolyse im Rohr den Vorzug. Seit ihrer Einführung durch J. A. Fort 1889 wurde dieses Verfahren namentlich wieder in neuerer Zeit in gesteigertem Maße in Anwendung gezogen und meist rasche und andauernde Erfolge damit erzielt (Seldowitsch, ref. Int. Centralbl. f. Lar., Bd. 20, S. 310, Bourdeau, Ibidem, Bd. 25, S. 128, Zuberbühler (l. c. Nr. 14), Nicolai, ref. Int. Centralbl. f. Lar., Bd. 26, S. 86, Jenckel, Ibidem, Bd. 29, S. 29 u. Deutsche med. Wochenschr. 1916, Nr. 35, S. 1085, Watson, ref. Int. Centralbl. f. Lar., Bd. 33, S. 22).

\*\*) Wilh. Sternberg, Heizbare Ösophagussonde (Ösophagotherm) zur Behandlung von Stenosen. Münchner med. Wochenschr. 1914, Nr. 33, S. 1809.

\*\*\*) Auch das Radium hat sich anscheinend wirksam erwiesen (Fr. Neumann, Wiener klin. Wochenschr. 1913, Nr. 17, S. 1933 u. ff.); doch ist das Urteil hierüber durch gleichzeitige interne Diszissionen und die mechanische Wirkung der Kapsel getrübt.

†) Dieselbe Ansicht wie J. Guisecz (l. c.) äußert auch A. Brindel (ref. Int. Centralbl. f. Lar., Bd. 36, S. 205 u. 434).

Ende“ das Lumen wieder herzustellen. Nur völlige Speiseröhren-obliterationen bleiben natürlich auf die Gastrostomie allein und dauernd angewiesen. Solche hochgradige Narbenstenosen dürften aber nach Di Kaum je vorkommen, wurden wenigstens bisher nicht beobachtet.

Wichtiger noch als die ganze Reihe feinst differenzierter Methoden zur Narbendehnung und -ausschaltung (verschiedene Ösophagoplastiken) scheinen uns die in neuerer Zeit wiederaufgenommenen Bemühungen zur Verhinderung der Ausbildung solcher Strikturen zu sein. Frühzeitiges Erscheinen beim Arzte ist hierzu allerdings unerläßliche Bedingung. Sondenbehandlung frischer Fälle galt bis vor kurzem als unzulässig. Die günstigen Resultate, die Roux\*), Fr. Bonhoff\*\*) und H. Salzer\*\*\*) am Verätzungsmaterial mit Dauersonde erzielten, sind geeignet alle Bedenken zu zerstreuen und der Prophylaxe der Narbenstenosen beste Ausblicke zu eröffnen. Da der geschwürige Prozeß bei der echten Diphtherie höchstens nur bis in die Tunica muscularis eindringt, darf letzteres Verfahren für frische Fälle wohl ohne Bedenken empfohlen werden. —

---

\*) Roux (Lausanne), Zur Verhütung der Ösophagusstrikturen nach Verätzung, Zentralbl. f. Chir. 1919, Nr. 33, S. 650 f.

\*\*) Fr. Bonhoff, Sondenbehandlung bei frischen Speiseröhrenverätzungen, Deutsche med. Wochenschr. 1919, Nr. 4, S. 102 f. und „Zur Verhütung der Ösophagusstrikturen nach Verätzung“, Zentralbl. f. Chir. 1920, Nr. 5, S. 99.

\*\*\*) H. Salzer. Wiener klin. Wochenschr. 1920, Nr. 15, S. 307.

---