

Fig. 1.

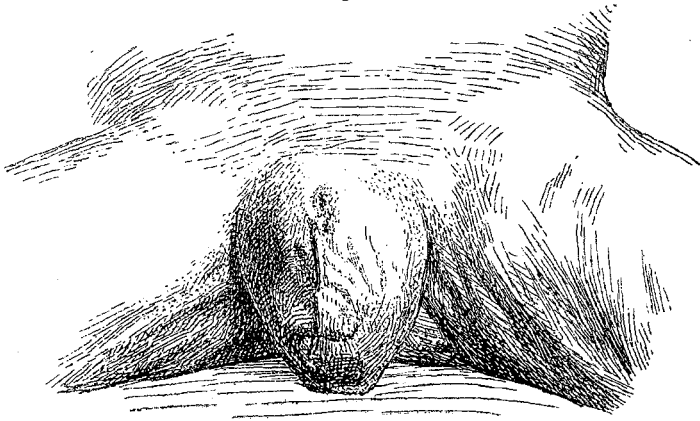
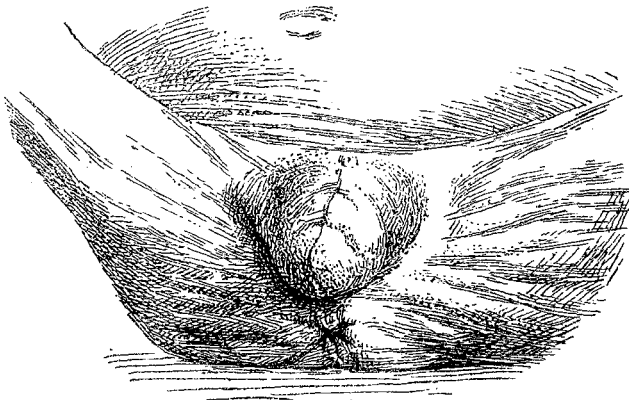


Fig. 2.



bildungen ist sie nicht angegeben, dagegen finde ich in diesem Archiv Bd. 28 S. 555 einen Fall erwähnt, der jedoch einem weit weniger hochgradigen Stadium dieser Verwachsung entspricht:

„Der Penis des nunmehr 3jährigen, sonst ganz wohlgebildeten Knaben Voss ist durch eine Hautduplicatur mit dem Hodensacke von der Spitze der Vorhaut bis zur Anheftung an das Scrotum verwachsen und zwar genau in der Mitte, so dass die Raphe nur bis an die Spitze des Präputium reicht. In einem zweiten vom selben Autor beschriebenen Falle ist die Glans frei und zeigt eine hypospadische Spaltung.“

Ein ähnlicher Fall wird noch in Schmidt's Jahrbüchern Bd. 216 erwähnt.

Berichtigungen.

Bd. 132 S. 456 Z. 5 v. o. lies: „und gehen Verbindungen“ statt: „später gehen sie Verbindungen“.

S. 475 Z. 11 v. o. lies: „verkennen“ statt: „erkennen“.